

LAS CINCO MEJORES IMÁGENES DE 2005. THE FIVE BEST PICTURES OF 2005

*DANIEL FAINSTEIN, IGNACIO FRIZZA, JUAN IGNACIO MELE,
GABRIEL MITILLI, MARCELO ONTIVERO*

Servicio de Terapia Intensiva. FUMEBBA - Hospital Privado del Sur. Bahía Blanca. Argentina

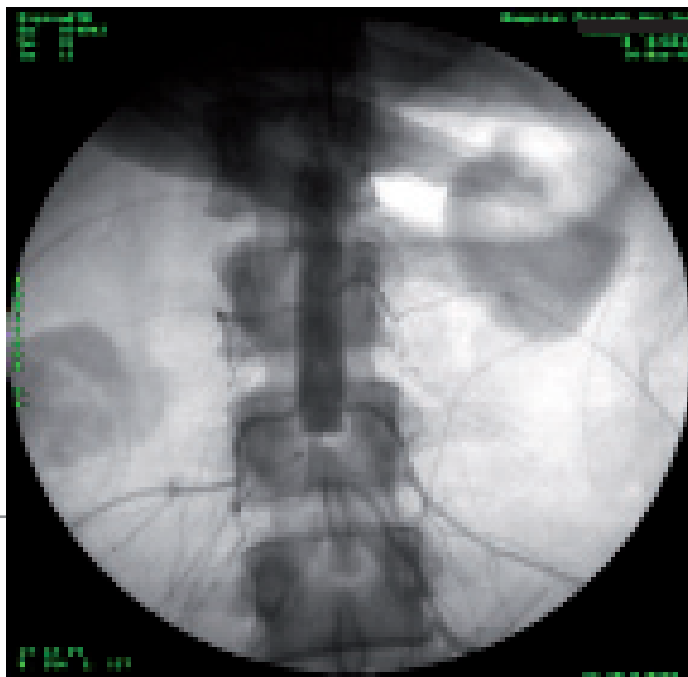
TROMBOSIS TRAUMÁTICA DE AORTA ABDOMINAL.

Paciente de 27 años con traumatismo cerrado de abdomen con isquemia de miembros inferiores.

Cirujano vascular: Dr. Eduardo Vilariño.

Servicio de Hemodinamia del Hospital Privado del Sur:

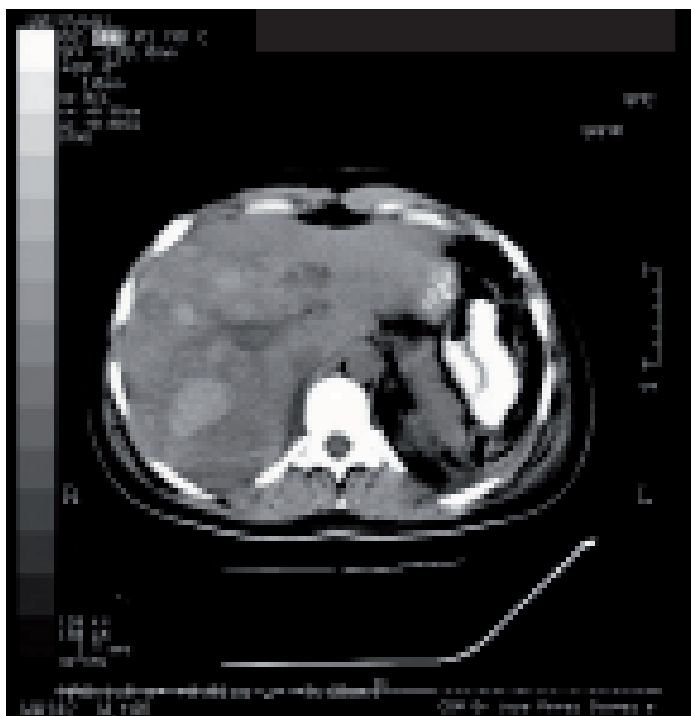
Dr. Carlos J. Álvarez Iorio.



Correspondencia: Dr. Juan Ignacio Mele. Servicio de Terapia Intensiva del Hospital Privado del Sur. Las Heras 164. Bahía Blanca. Argentina.
E-mail: uti@hps.com.ar

Recibido: 28 de Marzo de 2007

Aceptado: 10 de Abril de 2007



TRAUMA HEPÁTICO.

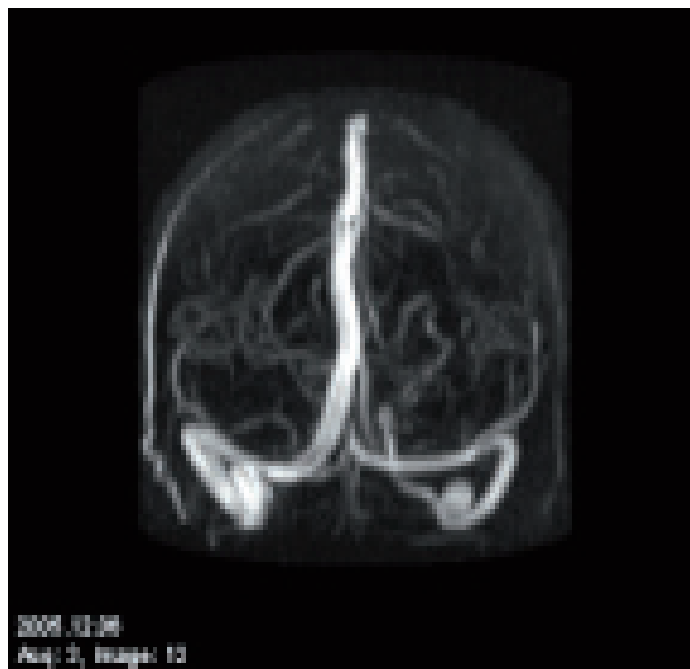
Paciente de 25 años que sufre choque frontal con trauma cerrado de abdomen, que evoluciona con colestasis progresiva y múltiples imágenes hepáticas compatibles con hematomas.

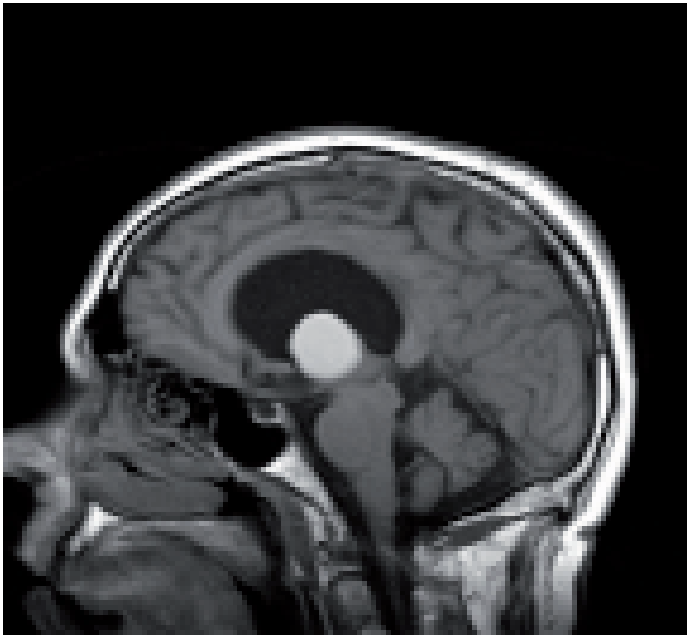Servicio de Diagnóstico por Imágenes: Dr. José Pérez Ibáñez.

TROMBOSIS DE SENO VENOSO SECUNDARIO A SEPSIS.

Paciente de 43 años con sepsis a punto de partida ginecológico que evolucionó con deterioro del sensorio y convulsiones.

Servicio de Diagnóstico por Imágenes: Dr. José Pérez Ibáñez





PAPILOMA DEL PLEXO COROIDEO, HIDROCEFALIA SECUNDARIA DEL MISMO.

CONOCIDO COMO QUISTE COROIDEO.

Paciente de 54 años que consulta por deterioro de la conciencia y alteraciones de la memoria. Única causa de hidrocefalia por sobreproducción de LCR.
Neurocirujano: Dr. Martín Van Ooteghem.
Servicio de Diagnóstico por Imágenes: Dr. José Pérez Ibáñez

¿DISTINTOS COMPARTIMENTOS?

Paciente de 34 años con trauma grave de cráneo con monitoreo invasivo de la PIC (Presión intracerebral).

El síndrome compartimental cerebral: ¿justifica la utilización de dos catéteres simultáneamente?

Servicio de Diagnóstico por Imágenes: Dr. José Pérez Ibáñez

