

# CARCINOMA ADENOESCAMOSO DE VESÍCULA BILIAR

DIÁGORA MARÍA CARLA SALVAREZZA, PABLO JAVIER LESPI

Servicio de Anatomía Patológica. Hospital Interzonal "Dr. José Penna". Bahía Blanca. Buenos Aires. Argentina.

## RESUMEN

El carcinoma adenoescamoso (CAE) de vesícula biliar es un tumor raro que representa el 1,4 al 5 % de todas las neoplasias de vesícula biliar. Está constituido por dos componentes que varían en proporción: glandular y escamoso. Presentamos el caso de una mujer de 91 años con dolor en hipocondrio derecho de 5 días de evolución e ictericia. Los hallazgos microscópicos revelaron proliferación de glándulas atípicas y de células escamosas dispuestas en nidos con moderada queratinización y formación de perlas córneas. Las células neoplásicas comprometían el tejido hepático adyacente. Los estudios inmunohistoquímicos mostraron positividad para citoqueratina K 20 en el componente escamoso, y para antígeno carcinoembrionario (CEA) y anti-

geno epitelial de membrana (EMA) en el componente glandular.

Palabras claves: carcinoma de vesícula biliar, carcinoma adenoescamoso, resección radical.

## ABSTRACT

The gallbladder adenosquamous carcinoma (ASC) is a rare tumor accounting for 1.4 to 5 % of all gallbladder neoplasias. It consists in two components in varying ratios: the glandular and squamous components. Here we introduce the case of a 91 year old female patient with a 5 day evolution pain in the right hypocondrium and jaundice. Microscopic findings showed proliferation of atypical glands and squamous cells arranged in nests with mild keratinization and corneal pearl formation. Neoplastic

cells affected the adjacent hepatic tissue. Immunohistochemical studies turned positive for cytokeratin K20 in the squamous component and for carcinoembryonic antigen (CEA) and epithelial membrane antigen (EMA) in the glandular component.

Key words: gallbladder carcinoma, adenosquamous carcinoma, radical resection.

## INTRODUCCIÓN

El carcinoma adenomatoso de vesícula biliar es un tumor poco frecuente, constituido por un componente glandular y escamoso. Es más frecuente en mujeres (4:1) y la edad media de presentación es alrededor de los 60 años. Su incidencia es del 1% (1). Se asocia generalmente con litiasis vesicular. La manifestación clínica más común es dolor a nivel de hipocondrio derecho, acompañado de anorexia y niveles elevados de fosfatasa alcalina (1-4). Este tumor tiende a presentarse como una masa a nivel del hipocondrio derecho con invasión directa a órganos adya-

---

### Correspondencia:

Dra. Salvarezza, D. M. Carla.

Servicio de Anatomía Patológica, Hospital "Dr José Penna". Láinez 2401. Tel. 0291- 4593658.

E-mail: csalvarezza@yahoo.com.ar

Recibido: 3 de Agosto de 2006.

Aceptado: 15 de Septiembre de 2006.

centes. Ha sido informado en otras localizaciones como tracto digestivo, tiroides, mama y aparato genital femenino (4). El tipo histológico más frecuente del carcinoma de vesícula biliar es el adenocarcinoma (70%). Se presenta con un crecimiento difuso (70%) o polipoide (30%), y puede mostrar distintos grados de metaplasia escamosa. Cuando el componente escamoso es poco diferenciado, adquiere el nombre de carcinoma adenoescamoso (1, 5). Presentamos un caso de carcinoma adenomatoso de vesícula biliar (CAVB) y realizamos una revisión de la literatura.

#### CASO CLÍNICO

Mujer de 91 años, con dolor abdominal en hipocondrio derecho de 5 días de evolución, que se irradiaba al dorso. Presentaba, ictericia marcada, vómitos ocasionales, acolia y coluria. Se realizó una ecografía abdominal que mostró escasa cantidad de bilis y múltiples litiasis. La colangiografía retrógrada endoscópica informó dilatación intra y extra hepática de la vía biliar. El diagnóstico de síndrome coledociano litiásico fue hecho, y se llevó a cabo la colecistectomía convencional.

Los cortes histológicos mostraron dos patrones bien definidos uno formando glándulas revestidas por células atípicas de citoplasma basófilo y núcleo grande e irregular (Figuras 1 y 2). Otro compuesto por nidos de células escamosas con moderada queratinización, que en sectores formaban perlas córneas (Figura 3). Las células neoplásicas comprometían el tejido hepático adyacente (Figura 4). Se

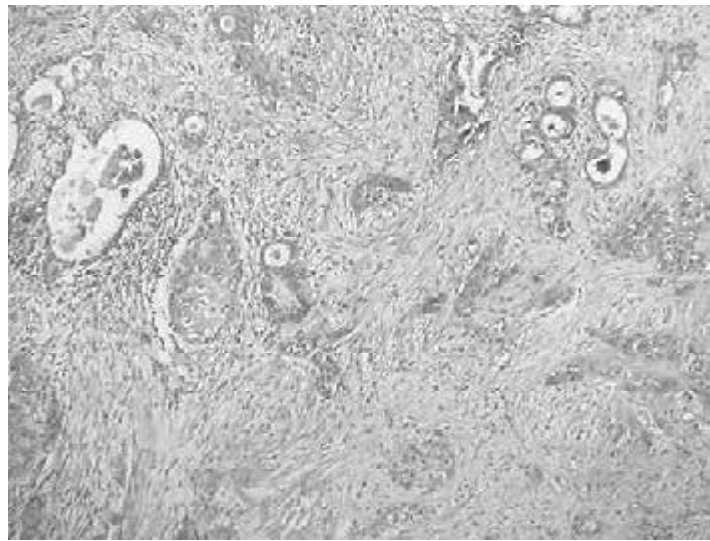


Figura 1. Pared vesicular con una proliferación difusa de glándulas y células escamosas atípicas. (H-E x10).

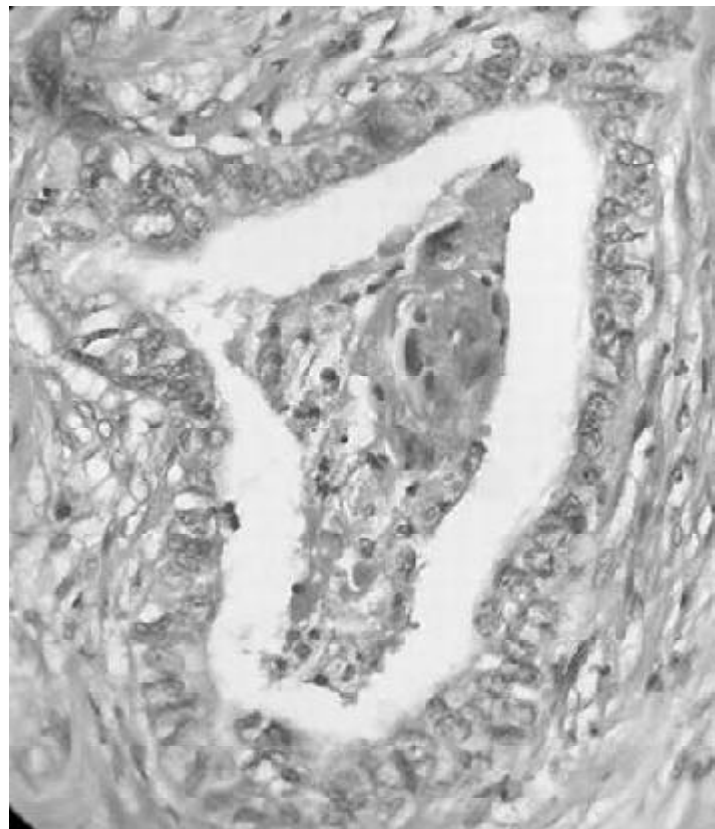


Figura 2. Componente glandular (H-E x 40).

observó también, marcada fibrosis con infiltrados inflamatorios linfocitarios. La inmunomarcación reveló positividad para citoqueratina K20 en el componente escamoso, y para antígeno carcinoembrionario (CEA) y antígeno epitelial de membrana (EMA) en el glandular.

#### DISCUSIÓN

El CAE de vesícula biliar es raro y sólo comprende el 1,4 al 5% (2,3, 6, 7). En la Tabla 1 se resumen los casos publicados en la literatura hasta la fecha. Se presenta generalmente como una masa tumoral a nivel de hipocondrio derecho, con invasión local a órganos adyacentes (1-3,7-10). Desde el punto de vista histológico el CAE se caracteriza por la coexistencia de un componente glandular y otro escamoso. En éste último, las células se disponen en forma concéntrica y presentan además perlas córneas. El componente escamoso puede ser focal o difuso, y disponerse en contigüidad con el componente glandular, o estar separado del mismo por tejido conectivo. El diagnóstico se realiza en estadios avanzados de enfermedad (2, 4,7-10).

El tratamiento a menudo es paliativo. Sólo se justifica la cirugía radical si la resección es potencialmente curativa, como ocurre cuando no hay metástasis ganglionares, invasión linfática, ni tumor residual (2,3,8). Los factores pronósticos que influyen en la supervivencia post resección son: edad, sexo, presencia de litiasis, tamaño tumoral, invasión linfática, sanguínea y perineural, TNM, tumor residual y tipo de resección (2). El potencial metastásico del CAE es bajo

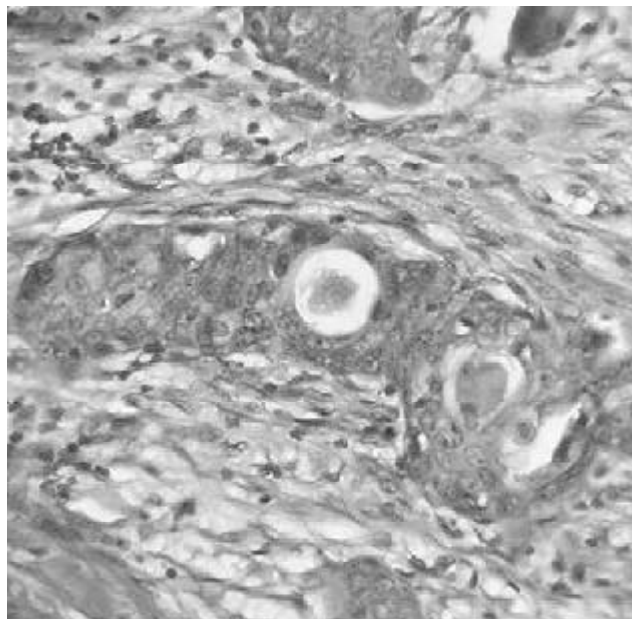


Figura 3. Componente escamoso moderadamente diferenciado (H-E x 40).

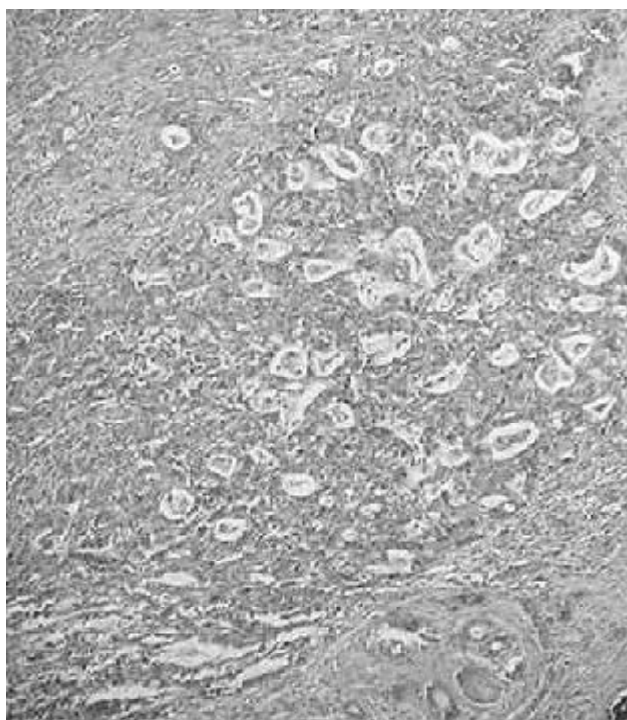


Figura 4. Infiltración hepática por CAE (H-E x 4).

Autor	Nº de Casos	Edad	Extensión a Órganos Adyacentes	Estadio	Terapéutica	Seguimiento
Fujita y col. (2005)	1	72	Presente	IV	Resección radical	Libre de lesión
Grosso y col. (1992)	1	—	Presente	—	—	—
Kondo y col. (2002)	4	—	Presente	—	—	Sin recurrencia (3), fallecido al año (1)
Miyazaki y col. (1995)	1	70	Presente	IV	Hepatopancreatoduodenotomía	Fallecido a los 6 meses
Oohashi y col. (2002)	28	—	Presente	III-IV	Resección radical	
Saito y col. (1999)	1	67	Presente	—	Pancreatoduodenotomía, colecistectomía y colectomía transversa	Fallecido a los 4 meses
Caso presentado	1	91	Presente	IV	Colecistectomía	Vivo a la fecha

**Tabla 1.Revisión de casos de la literatura**

comparado con el del adenocarcinoma, ya que el compromiso de otros órganos ocurre por extensión directa con pocas metástasis a ganglios linfáticos (2,3,6-8).

Oohashi y col. (2002) mostraron que los pacientes sometidos a cirugía radical, tuvieron una mayor supervivencia (48,6 % a los 5 años) comparada con los resultados de los pacientes a los que sólo se les realizó la resección del tumor primario (7,7 % a los 3 años). Con respecto a estos resultados, Miyasaki y col. (1995) propusieron que el mejor procedimiento quirúrgico para el tratamiento de esta neoplasia es la hepatopancreatoduodenotomía (2,3, 6-8,10,12).

A pesar de los pocos efectos benéficos que han sido documentados con la resección radi-

cal en pacientes con CAE de vesícula biliar, hoy en día ésta parece ser la única opción factible para el tratamiento curativo de la enfermedad. En el caso que presentamos se realizó una colecistectomía convencional, debido a la edad avanzada y el mal estado general de la paciente.

#### BIBLIOGRAFÍA

- Rosai J. Rosai and Ackerman's Surgical Pathology. Mosby 2004, Vol I , 383-4.
- Fujita T, Fukuda K, Ohmura Y et al. Long-term survival of a patient with advanced adenocarcinoma of the gallbladder after radical resection. *J Hepatobiliary Pancreat Surg.* 2005;12:147-50.
- Kondo M, Dono K, Sakon M, Shimizu J et al Adenosquamous carcinoma of the gallbladder. *Hepato-gastroenterology.* 2002; 49:1230-4.
- Suster S, Huszar M, Herczeg E, Bubis JJ. Adenosquamous carcinoma of the gallbladder with spindle cell features. A light microscopic and immunocytochemical study of a case. *Histopathology.* 1987; 11: 209-14.
- Grosso LE, Gonzalez JG. Stromal osteoclast-like giant cells in an adenosquamous carcinoma of the gallbladder. *Hum Pathol* 1992; 23:703-6.
- Mingoli A, Brachini G, Petroni R et al Squamous and adenocarcinomas of the gallbladder. *J Exp Clin Cancer Res* 2005; 24:143-50.
- Nishihara K, Nagai E, Izumi Y, Yamaguchi K, Tsuneyoshi M. Adenosquamous carcinoma of the gallbladder: a clinicopathological, immunohistochemical and flow-cytometric study of twenty cases. *Jpn J Cancer Res.* 1994; 85:389-99.
- Nishihara K, Takashima M,

- Furuta T, Haraguchi M, Tsuneyoshi M. Adenosquamous carcinoma of the gallbladder with gastric foveolar type epithelium. *Pathol Int.* 1995; 45:250-6.
9. Miyazaki K, Tsutsumi N, Kitahara K et al. Hepatopancreatoduodenectomy for squamous and adenosquamous carcinoma of the gallbladder. *Hepatogastroenterology.* 1995; 42:47-50.
  10. Stamatiadis AN, Papadimitriou C, Zombolas BT, Varatsos AA, Manouras AJ. Adenosquamous carcinoma of the gallbladder. *Minerva Chir* 1989;15:2085-7.
  11. Oohashi Y, Shirai Y, Wakai T, Nagakura S, Watanabe H, Hatakeyama K. Adenosquamous carcinoma of the gallbladder warrants resection only if curative resection is feasible. *Cancer* 2002; 194: 3000-5.
  12. Saito A, Noguchi Y, Doi C, Mukai K, Fukuzawa K, Yoshikawa T, Amano T, Kondo J, Ito T, Izutsu H. A case of primary adenosquamous/squamous cell carcinoma of gallbladder directly invaded duodenum. *Hepatogastroenterology.* 1999; 46:204-7.