

# ATENEO ANÁTOMO-CLÍNICO: ENFERMEDAD INTERSTICIAL PULMONAR, COAGULACIÓN INTRAVASCULAR DISEMINADA Y CÉLULAS ATÍPICAS EN LA MÉDULA ÓSEA

UBALDO TENTONI, NATALIA DOLCEMASCOLO, CECILIA MOYA, DANIEL CUESTA, PALMIRA PÉREZ, JORGE BLASCO, CARLA SALVAREZZA, CARLOS WISNIOWSKI, SILVINA DE PEDRO.

Servicio de imágenes, Laboratorio Oncología Anatomía Patológica - Servicio de Clínica Médica y Servicio de Patología. Hospital Interzonal "Dr José Penna". Bahía Blanca. Argentina.

## RESUMEN

Los Servicios de Clínica Médica y de Patología del Hospital Interzonal "Dr. José Penna" realizan los Ateneos "Dr. Guillermo Ramón Álvarez", con una periodicidad quincenal desde el año 1995, con el objetivo de mejorar la calidad asistencial médica y de contribuir a la formación de postgrado de los residentes. En esta publicación se presenta el desarrollo de un ateneo sobre una paciente fallecida que presentó una neumonía intersticial y coagulación intravascular diseminada a la que se le practicó necropsia y cuyo diagnóstico presuntivo fue complejo.

Palabras claves: neumonía intersticial, coagulación intravascular diseminada, necropsia

## ABSTRACT

The Departments of Internal Medicine and Pathology at the Hospital Interzonal "Dr. José Penna" have been organizing the Case Conferences "Dr. Guillermo Ramón Álvarez", every fifteen days since 1995 with the purpose of improving the quality of medical assistance and to contribute to the post-graduate education of interns. In this paper, the development of one of these Case Conferences about a deceased female patient who showed interstitial pneumonia and disseminated intravascular coagulation and to whom a necropsy was performed with a complex presumptive diagnosis was presented.

Keywords: interstitial pneumonia, disseminated intravascular coagulation, necropsy.

monia, disseminated intravascular coagulation, necropsy.

## INTRODUCCIÓN

El Servicio de Clínica Médica conjuntamente con el Servicio de Patología del Hospital Interzonal "Dr. José Penna" realiza Ateneos Anatomoclínicos con una periodicidad quincenal, desde el año 1995. Los Ateneos son ámbito de análisis y discusión de Casos Clínicos de pacientes hospitalizados, en los que participan tanto los profesionales del Servicio de Clínica Médica como los de otros servicios del hospital, pudiendo concurrir también cualquier profesional que no pertenezca a este hospital. Entre los objetivos planteados figuran mejorar la calidad de la asistencia médica, y fundamentalmente, contribuir a la formación de postgrado. Los casos presentados corresponden a pacientes fallecidos a los que se les ha practicado la necropsia, cuyos diagnósticos presuntivos en muchos casos han sido complejos. El Ateneo permite la genera-

---

### Correspondencia:

Dr. Carlos Wisniowski C.  
Servicio de Clínica Médica Hospital Interzonal "Dr. José Penna". Bahía Blanca. Argentina.  
E-mail: cwisniowski@infovia.com.ar

Recibido: 5 de Agosto de 2006

Aceptado: 20 de Septiembre de 2006

ción de debates que permiten confirmar o no las distintas hipótesis diagnósticas y discutir los procedimientos realizados. Nuestra publicación tiene como finalidad específica presentar el desarrollo del Ateneo Anatómico-patológico "Dr. Guillermo Álvarez" donde se analiza un Caso Anatómico-clínico, en el Hospital "Dr. José Penna" de Bahía Blanca.

### CASO CLINICO

Se presenta un paciente de sexo femenino de 56 años de edad que comienza 3 meses antes de la internación con un deterioro del estado general, pérdida de 20 kg de peso y en las últimas 3 semanas disnea clase funcional II/III, equivalentes febriles, tos con expectoración mucopurulenta y dolor en puntada de costado.

Es internada en otro hospital donde se constatan 23.100 leucocitos/mm<sup>3</sup>, Fosfatasa Alkalina de 1793 U/ml, elevación discreta de las enzimas hepáticas y derrame pleural izquierdo; le indican ceftriaxona, gentamicina y meprednisona. Debido a la progresión del compromiso respiratorio y a la mala evolución de la paciente se deriva a este hospital para estudio y tratamiento.

**Antecedentes de la paciente:** artralgias y rigidez en manos y pies y un diagnóstico por patología de miomatosis uterina, cervicitis crónica con metaplasma escamosa y endometrio con signos de autólisis 6 años antes. No tenía antecedentes de alcoholismo ni de tabaquismo, y no refería dolores abdominales previos ni otra sintomatología fuera de la anteriormente señalada.

**Examen Físico:** presentaba Tensión Arterial de 130/80 mmHg, frecuencia cardiaca (FC) 92p/minuto, frecuencia respiratoria (FR) 20/minuto, vibraciones vocales disminuidas y matidez en ambas bases pulmonares con una altura hepática a la percusión de 12 cm. Las mamas eran normales a la inspección y palpación.

**Estudios Complementarios:** los resultados de Laboratorio se muestran en el cuadro 1. Los cultivos de esputo, líquido pleural, urocultivo, hemocultivos y BAAR fueron negativos.

**Electrocardiograma (ECG):** ritmo sinusal, FC 74 por min., eje + 40°, P: 0,08", PR 0,16, QRS 0,08", T negativas en V2, V3, V4

con mala progresión de R en precordiales.

**Radiografía de Tórax (Rx):** Infiltrado reticulonodular bilateral, velamiento de ambos senos costofrénicos y derrame pleural izquierdo.

**Ecografía abdominal:** Hepatomegalia homogénea, vía biliar no dilatada, sin presencia de litiasis.

**Tomografía de abdomen (TAC):** Hepatomegalia.

**TAC de tórax:** intersticiopatía difusa, derrame pleural bilateral.

Luego del análisis del cuadro clínico y de los exámenes complementarios se postularon hipótesis diagnósticas.

Diagnóstico Sindromático	Elementos Clínicos Hallados	Diagnóstico Presuntivo
Síndrome Neumonológico	Intersticiopatía difusa con derrame pleural	TBC miliar Linfangitis carcinomatosa Micosis Secundaria a enfermedad autoinmune
Síndrome Hematológico	Anemia Plaquetopenia Coagulopatía	Coagulación Intravasular
Síndrome Gastrointestinal	Alteraciones bioquímicas hepáticas Hepatomegalia	Infecciosa Autoinmune Neoplasia TBC miliar

**Tabla 1. Hipótesis Diagnósticas**

El Esquema Terapéutico estuvo integrado por oxigenoterapia al 40%, plan de hidratación de 1500cm<sup>3</sup>, heparina a 5000 U/12 horas, ranitidina 50 mg/8 horas y ceftriaxona 2 grs/ día.

Cuando ingresó se informó un análisis de líquido pleural turbio, pH 7,23, LDH 654 mU/l, proteínas 2.8 gr/l, glucosa 0,94 mg/%, células 4000/mm<sup>3</sup> (75% polimorfonucleares y 25% mononucleares).

**Primer día de internación:** se realizó punción de médula ósea, se evaluó TAC de Tórax con el Servicio de Diagnóstico por Imágenes quienes evidenciaron la presencia de adenomegalias mediastinales y derrame pericárdico. Una interconsulta con el Servicio de Ginecología fue informada como examen ginecológico normal.

**Segundo día de internación:** Serología para Chagas, hepatitis C, B y HIV negativas. Una

punción de médula ósea reveló colgajos de células atípicas.

**Tercer día de internación:** la paciente presenta esputo hemoptoico, continúa hemodinámicamente estable y sin cambios en el examen físico. Se realiza ecografía abdominal en la que se observa derrame pleural bilateral y ginecológica normal. La paciente fallece al cuarto día de forma súbita.

## DISCUSIÓN

Luego de la presentación de la información médica expuesta anteriormente, se inició el Ate-neo Anatomopatológico.

El Servicio de Diagnóstico por imágenes realizó la siguiente descripción de los estudios:

**Rx de Tórax** (de la internación en la zona): Trama intersticial reticulonodulillar, opacidad homogénea que ocupa la base izquierda compatible con derrame pleural, y velamiento del fondo de saco costofrénico derecho. Una Rx de tórax efectuada al ingreso a nuestro Hospital fue similar a la anterior. Al 3er día de internación una nueva Rx de tórax presentó aumento de los diámetros cardíacos. Disminución de la opacidad en el campo pulmonar izquierdo. Presencia de vía central (Figura 1).

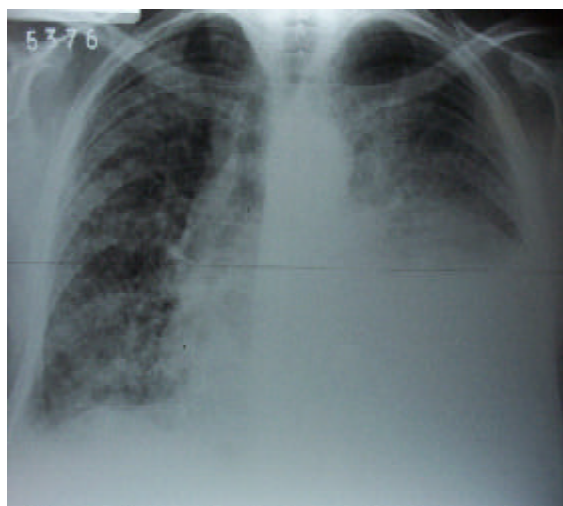**TAC de tórax:** Derrame pleural bilateral, catéter en sistema venoso central. Adenomegalias pericarinales. Hernia hiatal. Derrame pericardico. Patrón reticular en ambos pulmones con áreas parcheadas en vidrio esmerilado. En abdomen superior, las suprarrenales tienen tamaño conservado. Engrosamiento de la pared gástrica (Figura 2).

Se debería pensar en una enfermedad parenquimatosa di-

	Estudios Previos	Ingreso	1 <sup>er</sup> Día	2 <sup>do</sup> Día	4 <sup>o</sup> Día
Hematocrito (%)		31	32	32	28
Hb (g/dL)		10.1	10.4	10.4	9.2
Leucocitos (/mm <sup>3</sup> )	23100	20800	18700	20700	18600
F. Leucocitaria (%)		1/86/0/0/12/	3/5/10/69/2/	8/76/3/0/7/6	
		1	0/6/5*		
Plaquetas (/mm <sup>3</sup> )		13700	25000		
ERS (mm/hora)		13			40
Tiempo Protrombina (seg)			15.3/66.5"%	14.3/58"%	
KPTT (seg)			35/RIN 1.57	44"	
Glucosa (g/L)		1.45	0.80		1.30
Urea (g/L)		0.25	0.25		0.28
Creatinina (Mg/L)			5.6	4.3	5.8
NA <sup>+</sup> (mEq/L)			141	131	115
K <sup>+</sup> (mEq/L)			3.81	3.55	3.56
Cl <sup>-</sup> (mEq/L)			102	98	96
Proteínas tot. (g/L)		46			
Albúmina (g/L)		21			
LDH (U/L)		593		537	
TGO/TGP (U/L)	77/127			28/80	
FAL (U/L)	1793	1640		2050	
GGT (U/L)				133	
Bilirrubina T/D (mg/L)				Normal	
pH				7.47	7.52
PCO <sub>2</sub> (mmHg)				31.7	31.8
PO <sub>2</sub> (mmHg)				64.9	50.7
Bicarbonato (mmol/L)				22.9	25.4
Saturación de Oxígeno (%)				94.2	89.9
Exceso de Base (mmol/L) (EB)				-0.6	2.6
FiO <sub>2</sub> (%)				50%	50%
PO <sub>2</sub> /FiO <sub>2</sub> (mmHg)					
Fibrinogeno (g/L)			2.26		
Dimero D (ng/mL)			1682		

**Tabla 2. Estudios Hematológicos y de Bioquímica Clínica.**

\*Mielocitos 3%, metamielocitos 5%, neutrófilos en banda 10%, segmentados 69%, eosinófilos 2%, basófilos 0%, monocitos 6%, linfocitos 5%, eritroblastos 10%. Anisocitosis, poiquilocitosis, target cells, esferocitosis, hipersegmentación neutrófila, ovalocitos, esquistocitos.



**Figura 1. Radiografía de Torax.**

fusa, teniendo en cuenta que el paciente presentaba disnea progresiva y la radiografía mostró lesiones de tipo intersticial en ambos pulmones. Debido a los antecedentes de la paciente debería pensarse en causas conocidas de intersticiopatías: linfangitis carcinomatosa (las neoplasias que más frecuentemente la producen son riñón, mama, melanoma); collagenopatías, tuberculosis miliar. Otras causas conocidas son la inhalación de polvos ambientales y los fármacos, pero la paciente no tenía antecedentes que la vinculen con ninguna de estas últimas causas (1).

El Servicio de Clínica Médica efectuó el siguiente análisis de los diagnósticos diferenciales más relevantes:

Debido a la plaquetopenia, alteración del coagulograma y valores elevados de dímero D en una paciente con diagnóstico presuntivo de neoplasia y/o infección sistémica se planteó la posibilidad de que se encontrara cursando una coagulación intravascular diseminada (CID).

La CID es un proceso sistémico que produce tanto trombosis como hemorragia; ocurre en una variedad de condiciones clínicas severas, las más comunes son sepsis, trauma, cáncer y complicaciones obstétricas y se produce en el 1% de los pacientes hospitalizados (2).

La CID compensada o crónica se desarrolla cuando la sangre es expuesta de forma continua o intermitentemente a pequeñas cantidades del factor tisular y los mecanismos hepáticos y medulares son capaces de reemplazar los factores de coagulación y plaquetas deplecionados. En estas condiciones, el paciente se

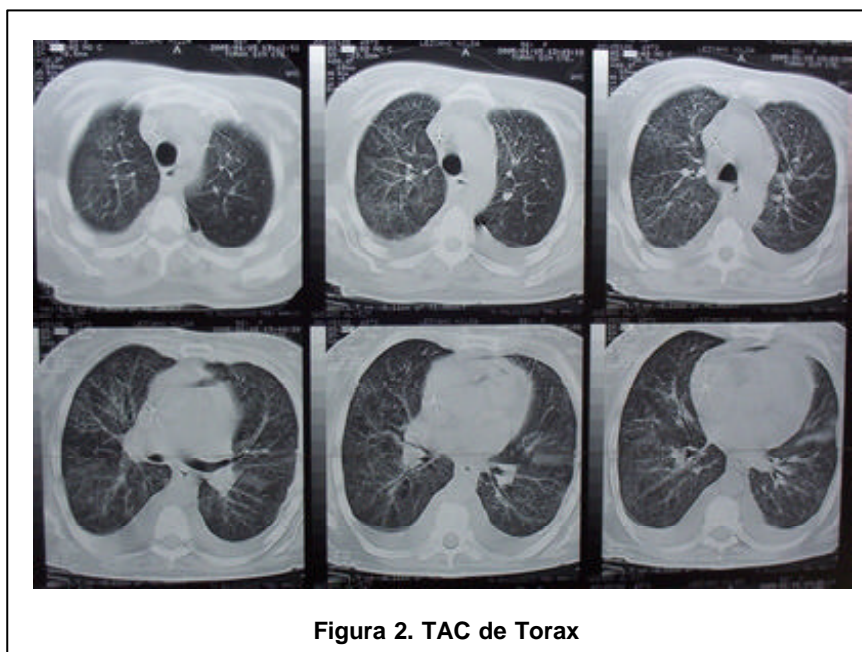


Figura 2. TAC de Torax

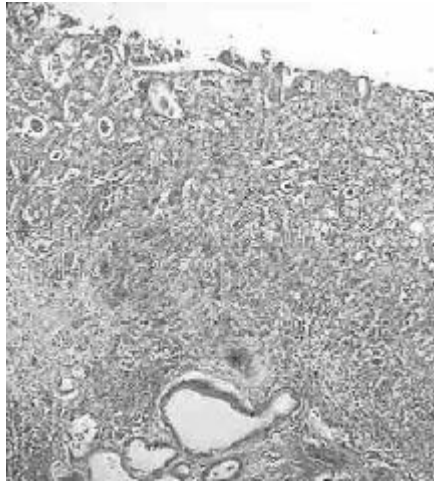
encuentra asintomático con valores aumentados de productos de degradación de fibrinógeno (PDF). También pueden tener manifestaciones de trombosis venosas y/o arteriales o sangrados menores en piel o mucosas (3).

Las neoplasias, particularmente los tumores sólidos, son la causa más común de CID crónica. En estos casos las plaquetas pueden estar moderadamente reducidas, el fibrinógeno frecuentemente es normal y el TP y KPTT pueden estar dentro de límites normales. En estos pacientes el diagnóstico se basa sobre la evidencia de microangiopatía en el frotis de sangre y valores elevados de PDF y, particularmente, dímero (4).

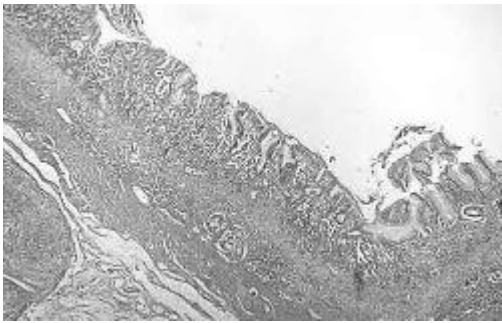
El tratamiento de la enfermedad de base es lo más importante para controlar la CID aguda o crónica. El soporte hemodinámico es esencial, pero muchos pacientes no requieren terapia específica para la coagulopatía,

ya sea por ser de corta duración o por no ser suficientemente severo como para presentar un mayor riesgo de sangrado o trombosis. En casos seleccionados, el uso de concentrados de plaquetas y factores de coagulación o heparina puede ser valioso; a pesar de que no hay estudios controlados que muestren de forma definitiva beneficio. La administración de agentes antifibrinolíticos, como el ácido epsilon-aminocaproico, está contraindicado (3).

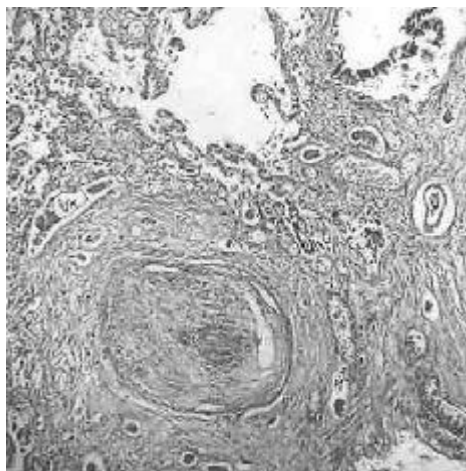
Desde el punto de vista de los estudios de imágenes la paciente presentó compromiso intersticial pulmonar que se evidenció en la clínica por la presencia de disnea de 3 meses de evolución más un laboratorio de gases en sangre con una  $PO_2$  baja pese a la alta fracción de oxígeno inspirado. Frente a un cuadro similar se deben tener en cuenta los diagnósticos diferenciales de los procesos pulmonares intersticiales para los que se puede utilizar



**Figura 3. Pared gástrica distorsionada por una proliferación difusa de células atípicas dispuestas en nidos y aisladas luces. HE 10x.**



**Figura 4. Mucosa gástrica con displasia epitelial de alto grado e infiltración parietal. HE 10x.**



**Figura 5. Vaso pulmonar con trombosis recanalizada. HE 40x.**

una regla nemotécnica: UPROV SHMIT FACED que representa: Uremia, Proteinosis Alveolar, Radiación, Oxígeno toxicidad, Viral, Sarcoidosis, Hemosiderosis, Maligno-neoplasia- o Mieloma Múltiple, Idiomática u otras Infecciones, Tuberculosis, Fungal-micosis-, Alérgica o Amiloidosis, Colagenopatías, Eósinofilo granuloma, Dust-polvo (5).

La paciente presentó también un Síndrome de Masa Ocupante desde el punto de vista del laboratorio dado por la elevación de la Fosfatasa Alcalina y la Gamma Glutamil Transpeptidasa.

Si se considera, además, la pérdida de peso en los meses anteriores y el antecedente de anemia más la punción de médula ósea en la que se observó células atípicas (neoplásicas), los diagnósticos diferenciales de los procesos pulmonares intersticiales se resumen a Neoplasia con lo cual también podríamos explicar el trastorno de coagulación que presentó.

De no haber sido positiva la punción de médula ósea, otro diagnóstico a tener en cuenta es la Tuberculosis, la que sigue siendo frecuente en nuestro medio. En todo paciente con tos de varias semanas de evolución debe siempre descartarse la presencia de Tuberculosis. Nuestra paciente presentó pérdida de peso, fiebre, aparente afectación hepática, radiología pulmonar patológica e incluso esputo hemoptoico. Todas estas alteraciones se pueden presentar en esta enfermedad infectocontagiosa que produce una morbimortalidad importante de no mediar un tratamiento adecuado.

Teniendo en cuenta que el diagnóstico fue Neoplasia, falta investigar donde puede estar el

tumor primitivo. Con los datos aportados por la historia clínica estaríamos en presencia de un Cáncer de origen desconocido (COD) y presumiblemente avanzado desde el momento que presenta alteraciones pulmonares, hepáticas y compromiso de la médula ósea. Para utilizar el término de COD en forma adecuada se deberían haber agotado los recursos diagnósticos como son por ejemplo las endoscopías digestivas que no se pudieron realizar por la breve internación seguida de óbito.

En nuestro caso, sólo se hallaron células atípicas sin poder identificar una histología determinada. La mayoría de los COD (70 %) son originados en adenocarcinomas, un 15 a 20 % son carcinomas pobremente diferenciados, y porcentajes menores corresponden a carcinomas de células escamosas, tumores neuroendocrinos, etc. Nuestra paciente no tenía un tumor mamario evidente ni alteraciones del examen ginecológico, por otro lado la TAC de tórax no evidenciaba un tumor pulmonar si bien había adenopatías y derrame pleural, y la TAC de abdomen solo mostró compromiso hepático (hepatomegalia) con engrosamiento de la pared gástrica. No había antecedentes de dispepsia, ni dolores abdominales y si de anemia. De todas formas, es necesario descartar tumores de origen digestivo como son el de estómago, colon y otros considerados como infrecuentes.

Diagnóstico Presuntivo del Ateneo

Neoplasia del tubo digestivo con CID secundaria.

INFORME

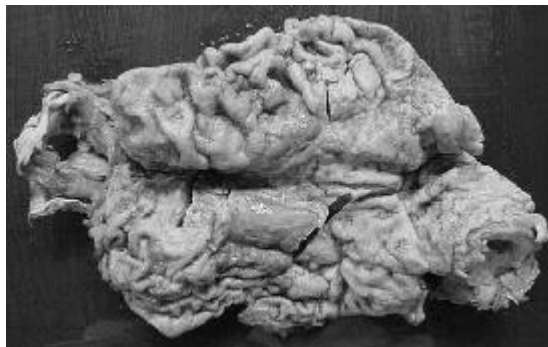

Figura 6. Estómago con borramiento parcial de la mucosa por áreas erosionadas y lesión ulcerada.

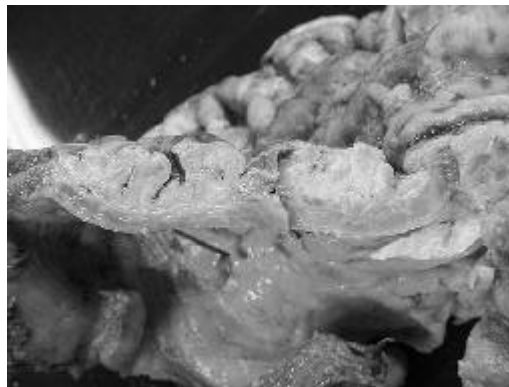


Figura 7. Estómago con engrosamiento difuso y borramiento parietal.

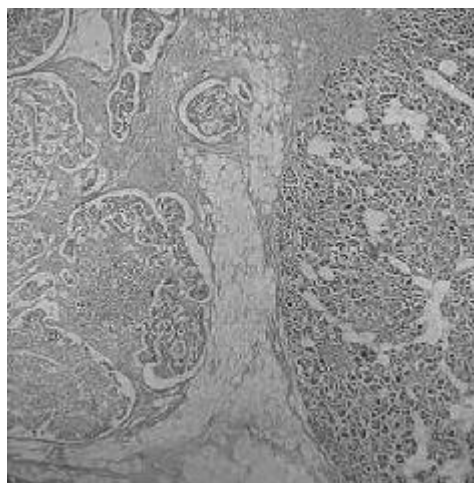


Figura 8. Infiltración neoplásica del tejido pancreático. HE 10x.

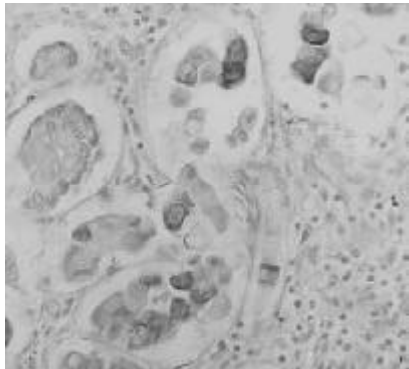


Figura 9. Marcación para Keratina 20 en células neoplásicas. 40 x.

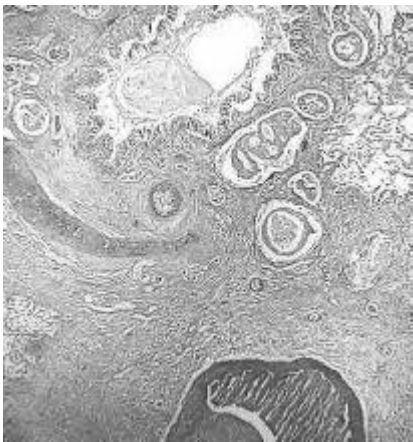


Figura 10. Infiltración pulmonar por regueros de células atípicas. HE 10x.

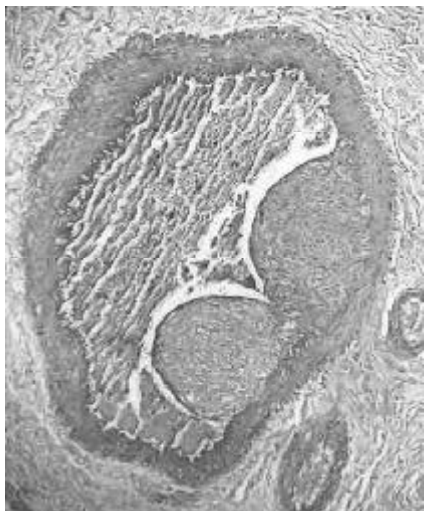

Figura 11. Estructura vascular con trombo parietal y organización. HE 40x.

## DE LA NECROPSIA

### Examen Macroscópico

Se recibió el cuerpo de una mujer de 56 años en moderado estado general, realizándose los siguientes hallazgos positivos:

**Pulmones:** con aumento de peso y disminución de la crepitación. Al corte se aprecia tejido pardo con bandas blanquecinas y consistencia aumentada. Pleura con múltiples adherencias a la pared torácica a predominio de hemitórax izquierdo. Acompaña abundante líquido citrino en cavidad.

**Corazón:** aumentado de peso, con pericardio despulido y edematoso; con abundante líquido en cavidad.

**Aorta:** con múltiples placas blanco amarillentas y firmes de distribución generalizada.

**Estómago:** con mucosa alterada por la presencia de una lesión ulcerada de hasta 1,2 cm en cuerpo y un área erosionada de 9 x 9,5 cm a nivel de curvatura menor. Al corte la pared presenta engrosamiento difuso de hasta 1,5 cm; compuesta por tejido blanquecino y firme.

**Páncreas:** con forma distorsionada por la presencia de focos amarillentos indurados.

**Ganglios peritraqueales y mesentéricos:** con aumento de diámetro (hasta 3 cm), blanquecinos y firmes.

El resto de los órganos presento características macroscópicas normales.

### Examen Microscópico

Se realizaron los siguientes hallazgos positivos:

**Aorta:** pared muscular donde se observan depósitos de cristales de colesterol con histiocitos espumosos y moderada fibrosis.

**Corazón:** leve miocardioclesrosis y aislados depósitos de lipofucsina intracitoplasmática. El tejido adiposo a nivel pericárdico presenta una infiltración de células neoplásicas.

**Pulmones:** parénquima presenta histoarquitectura alterada debido a una proliferación de células atípicas dispuestas en nidos sólidos con ocasional formación de luces y marcada reacción desmoplásica peritumoral. Dichas células infiltran también las paredes bronquiales.

Se observa además a nivel de los vasos capilares oclusión de su luz por material fibrinoide y eritrocitos; con recanalización focal.

**Estómago:** mucosa ulcerada con una proliferación de células atípicas dispuestas en nidos, con ocasional formación de luces, que infiltran toda la pared, se extienden más allá de la serosa y embolizan luces vasculares. Las células presentan citoplasma amplio eosinófilo y núcleo vesiculoso con nucleolo prominente. Se observan diferenciación a células en anillo de sello. Se observa metaplasia intestinal y displasia epitelial de alto grado adyacente a la lesión neoplásica. Se reconocen también áreas con gastritis crónica atrófica y úlcera péptica.

**Páncreas:** presencia a nivel de la grasa perivisceral de infiltración neoplásica.

**Suprarrenales:** conservación de la corteza y presencia de embolias vasculares por células neoplásicas a nivel medular.

**Ganglios linfáticos peritrateales y peripancreáticos:** histoarquitectura alterada debido a la presencia de nidos de células atípicas con las características anteriormente descriptas.

Las técnicas de inmunohistoquímica en el tejido neoplásico evidencian positividad para Keratina 20 y negatividad para Keratina 7, CEA y EMA.

Conclusiones: Mujer de 56 años en la que se halló un adenocarcinoma gástrico difuso con células en anillo de sello y diseminación sistémica; y coagulación intravascular diseminada crónica. Se observó, además, gastritis atrófica y úlcera péptica gástrica.

#### CONCLUSIONES FINALES

El cáncer causa el 22% de todas las muertes y en el grupo de las mujeres de 40 a 59 años, es la primera causa de muerte. El cáncer del estómago es la 7ª causa de muerte por cáncer. Dada la vaga e inespecífica sintomatología temprana (anorexia, disnea y disconfort abdominal), la mayoría de los pacientes se diagnostican en etapas avanzadas siendo la pérdida de peso el signo más frecuente de enfermedad avanzada. La presencia de ascitis y tumor palpable indican que estamos frente a una enfermedad incurable. El Antígeno Carcinoembrionario se presenta elevado en 1/3 de los pacientes. La Tomografía Helicoidal puede permitir demostrar implantes peritoneales y la Tomografía por Emisión de Positrones se está utilizando cada vez más para descartar recaídas. El mejor predictor pronóstico es la estadificación TNM (AJCC/UICC). Si bien hay una marcada disminución de la incidencia del cáncer del estómago en Norteamérica y Europa en el último siglo, el tratamiento continúa siendo un problema: la cirugía es el tratamiento aplicado en los

pacientes con enfermedad localizada pero lamentablemente el 80% recae, localmente o con metástasis, recomendándose abandonar la gastrectomía total y la gastrectomía ampliada.

En la enfermedad avanzada la quimioterapia con una sola droga presenta una respuesta inferior al 20% con una duración de 4 a 6 meses pero utilizándose planes combinados la respuesta aumenta a 50/70% con una sobrevida media de 9 meses y con 14% de pacientes vivos a dos años.

#### BIBLIOGRAFÍA

1. Jolly E, Legarreta C. El paciente con enfermedad difusa del parénquima pulmonar. PRO-AMI, Séptimo Ciclo, Fascículo 3; 2002; 49-70.
2. Lawrence LK, Leung MD. Pathogenesis and etiology of disseminated intravascular coagulation. Up to Date 2005; vol 13 N° 2.
3. Yu M, Nardella A, Pechet L. Screening tests of disseminated intravascular coagulation: guidelines for rapid and specific laboratory diagnosis. Crit Care Med, 2000; 28: 1777-80.
4. Lawrence LK, Leung MD. Clinical features and treatment of disseminated intravascular coagulation. Up to Date. 2005; vol 13 N° 2
5. Clinicopathologic Conference. The American Journal of Medicine 1990; 88:287