

# Tuberculosis Primaria de Hígado: Un caso de excepción

A. O. AGUIRRE, F. J. H. CARIGNANO  
Y J. MOTTOLA

Esta comunicación describe un caso de tuberculosis macronodular autónoma del hígado, forma muy poco frecuente de esta afección que indujo a múltiples errores de diagnósticos.

## Consideraciones generales

En su forma más común, el compromiso hepático es secundario a una tuberculosis generalizada o localizada en otro órgano: el hígado se encuentra afectado entre el 50 y el 90% de las formas miliares generalizadas de tuberculosis: en el 60% de las tuberculosis digestivas, entre el 15 y el 20% de las tuberculosis pulmonares crónicas, y entre el 90 y 100% de las tuberculosis esplénicas (1). Por último, el hígado puede hallarse comprometido durante el curso de casi todas las otras localizaciones del bacilo de Koch, incluyendo primoinfecciones o post-vacunación con BCG (2).

En contraposición a la forma clínica anterior, la afección autónoma del hígado es poco frecuente. Definimos como tuberculosis autónoma del hígado a aquella en la cual las investigaciones clínicas y paraclínicas no evidencian otra localización del bacilo tuberculoso que no sea la hepática (3,4).

Histológicamente, ambas variedades clínicas presentan dos aspectos diferentes: una forma miliar o micronodular, con folículos diseminados en el parénquima hepático, menores de 2mm. y sin pared fibrosa (es por amplio margen la variedad más frecuente); y una macronodular, con formaciones grandes y escasas, con caseum central y pared fibrosa (5); ésta es mucho más rara que la anterior.

En la práctica, la primera es tributaria del tratamiento médico, dado que el diagnóstico es relativamente sencillo, certificándose principalmente por la biopsia hepática (6). La forma macronodular, denominada "forma quirúrgica" de la enfermedad, es de diagnóstico más complejo y generalmente los pacientes son laparotomizados por error. Hay alrededor de doscientos casos publicados de esta forma histológica de tuberculosis hepática, pero si nos referimos únicamente a la forma autónoma o primaria, dicho número se reduce a veintinueve enfer-

mos hasta el año 1976 (7). Desde esa fecha no hemos logrado recopilar información sobre nuevas observaciones.

La tuberculosis macronodular autónoma del hígado es una afección de diagnóstico harto dificultoso, dada la multiplicidad de formaciones hepáticas similares que pueden descubrirse con los medios de diagnóstico actuales (8:9), cuya frecuencia supera ampliamente a la enfermedad que tratamos. Los pacientes son intervenidos con diagnóstico presuntivo de quiste hidatídico de hígado, metástasis hepática única, hematoma intraparenquimatoso, etcétera, hecho que consideramos aceptable dada la extrema rareza de esta forma clínica.

## Observación

S.S: mujer: 41 años. Historia clínica 104.859. Ingresó al Servicio de Clínica Médica de nuestro hospital el 12 de marzo de 1981, por presentar epigastralgia y disuria desde hace un mes. El dolor se irradiaba al hipocondrio derecho y hombro homolateral, siendo acompañado ocasionalmente por vómitos acuosos; al poco tiempo se agrega disuria, con dolor vesical y polaquiuria. Refiere una pérdida de peso de 10 kg. en cinco meses, ser fumadora de 20 cigarrillos diarios desde los 16 años de edad, ingerir anticonceptivos orales desde los 35 años y haberse provocado cinco abortos. El examen físico reveló una elevación de la base pulmonar derecha y una hepatomegalia discreta (de 16 cm. de altura aproximadamente). Los exámenes complementarios mostraron un hematócrito de 36%, 7.400 leucocitos/ml (con fórmula leucocitaria conservada), una eritrosedimentación de 38mm., glucemia y uremia normales, un hepatograma y un proteinograma normales, y las pruebas de sangre oculta en heces dos urocultivos (incluyendo el bacilo ácido-alcohol resistente) doble difusión sobre soporte de agar para hidatidosis humana (AVco V), antígeno australiano, alfafetoproteína, intradermorreacción de Mantoux (dilución 1/1000) y V.D.R.L., resultaron negativas. La colecistografía oral, pielografía intravenosa y cólon por enema fueron normales. La telerra-

diografía de tórax mostró una elevación de la base pulmonar derecha. La gammagrafía hepática evidenció una zona hipodensa en posición anterior, externa e inferior, que correspondería a una masa ocupante intraparenquimatosa (Figura 1).

El día 15 de abril pasa a nuestro servicio con diagnóstico presuntivos de hidatidosis hepática, hepatoma, hematoma intraparenquimatoso de causa no establecida o metástasis única de tumor no detectado. Se opera el día 22, ingresándose a la cavidad por una incisión de Kocher. Se halló como única patología macroscópica una formación noduloquistica que ocupaba las caras inferior y lateral externa del lóbulo derecho del hígado, de aproximadamente 8 cm. de diámetro mayor, con pared fibrosa, irregular y rugosa, con abundantes coágulos y tejido dehiscente en su interior, que se extrajeron, lavándose la cavidad. Se cerró la pared por planos, dejando dentro de la formación un avenamiento tubular multiperforado que se extrajo por contraabertura derecha. En el examen histológico (NO B-484-81) se estudiaron varios fragmentos de 3 a 5 cm., rojizos, con estructura amarillenta al corte, bien delimitada y blanda, diagnosticándose tuberculosis caseo-granulomatosa. La paciente evolucionó bien el postoperatorio con la administración del triple plan terapéutico (isoniazida, etambutol y rifampicina), efectuándosele controles periódicos por espacio de veintidós meses.

### Comentarios

Queremos llamar la atención sobre los aspectos relevantes del caso estudiado: la ausencia de otros focos bacilosos a la luz de los medios de diagnóstico usados; la negatividad de la cutirreacción de Mantoux, la presencia del dolor y la disuria y la ausencia de fiebre (1), la función hepática conservada, la imagen gammagráfica sugestiva de quiste hidatídico, el aspecto intraoperatorio y la marcada mejoría clínico-biológica con el tratamiento específico. La punción biopsia hepática sería el medio de diagnóstico indicado (6) pero la rareza de esta afección, unida a su semejanza con el quiste hidatídico (donde la práctica estaría formalmente excluida), hace que los pacientes sean operados.

### Bibliografía:

1. Debray J, Krulik M, Bernard J F: La tuberculose pseudotumorale du foie. Sem Hop Paris 48: 3165, 1972.
2. Sandberg T R, Sandberg L, Warfvinge, L: Tuberculosis of the liver. Nordisk Med 15: 558, 1957.
3. Vidal J, Morouze J, Guin J J, Jaffiol C, Michel F B: Tuberculosis hépatique autonome, Sem Hop Paris 43: 489, 1967.
4. Cazaban L A, Carriquiri L A, Baldizan J W: Tuberculosis macronodular autónoma del hígado. Rev Arg Cir 3 1: 127, 1976.
5. Pariente R Etienne J P, Chretien L: Etude de 22 cas de tuberculose hépatique anatomiquement démontrés. Sem Hop Paris 39: 2563, 1963.
6. Blyk M A: Diagnostic difficulties in hepatolienal TBC. Problems Tuberk 73: 6, 1980.
7. Hersch C: Tuberculosis of the liver. A study of 200 cases. S Afr Med Jour 38: 857, 1964.
8. Darlak J J: Calcifications in the liver. Radiol Clin NA 18:209, 1980.
9. Shevchuk M G: Tuberculous cavern of the liver. Khirurgia 6: 101, 1980.

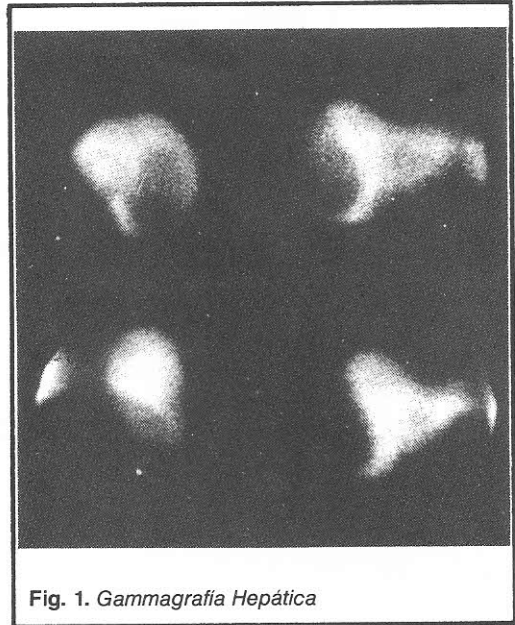


Fig. 1. Gammagrafía Hepática

### Resumen

Se presenta un enfermo de tuberculosis macronodular autónoma del hígado, afección excepcional, ya que el caso constituiría el número 22 de la literatura mundial. La paciente presentaba apigastralgia y disuria, y una gammagrafía hepática que mostraba una formación intraparenquimatosa compatible con un quiste hidatídico, como únicos datos positivos. Fue operada, avénándose la cavidad, que resultó histológicamente una tuberculosis caseo-granulomatosa. La enferma fue tratada con isoniazida, etambutol y rifampicina, evolucionando favorablemente los dos años posteriores a su intervención. Destacamos el diagnóstico difícil y los signos y síntomas similares en todos los casos publicados.-