

# Apendicitis aguda: Evaluación Ecográfica de Alta Resolución

PICOREL, JORGE; VIVES, DANIEL;  
GOMEZ GIMENEZ, EDUARDO \*

**Resumen** La apendicitis aguda es el cuadro quirúrgico más frecuente en la práctica diaria. Su diagnóstico generalmente no tiene mayores dificultades tanto por la clínica como por el laboratorio. Hasta ahora el servicio de Imágenes no otorgaba grandes datos ya que las radiografías de abdomen raramente ayudaban al diagnóstico. Sin embargo la ecografía de alta resolución comenzó, primero en forma experimental y luego en la práctica diaria, a llevar un aporte de importancia al médico de cabecera. Con transductores de 5 y 7,5 mHz y técnicas de compresión dosada se logra visualizar en un 70% de los casos al apéndice patológico. Por otra parte el ultrasonido logra descartar otras patologías que pueden simular apendicitis como rotura de folículos, rotación de anexos, embarazos ectópicos, litiasis renales, etc. Se presenta en este trabajo la experiencia de 86 pacientes examinados con esta técnica, teniendo 41 verdaderos positivos, 29 verdaderos negativos, 13 falsos negativos y 3 falsos positivos.

## Introducción

El cuadro agudo apendicular es una patología frecuente que, en ocasiones, es de difícil diagnóstico en su período agudo. Los avances tecnológicos en la ecografía, permiten hoy hacer con transductores de alta frecuencia (5 y 7,5 mHz) un diagnóstico adecuado, pudiendo realizar de esta manera el tratamiento correcto en tiempo y forma.

En las primeras etapas, se fueron describiendo los hallazgos de la apendicitis con ecografía como reportes aislados; con la adquisición de nuevos equipamientos y tecnología las comunicaciones se hicieron más frecuentes demostrando que tenía la suficiente sensibilidad como para ser incluida en los estudios de rutina.

## Material y Métodos

Desde enero de 1992 hasta junio de 1994 se efectuaron 97 ecografías a 86 pacientes con sospecha clínica de apendicitis aguda. Se realizaron con un equipo de ecografía japonés de alta resolución y transductores de 3,5; 5 y 7,5 mHz. Los pacientes no tenían preparación especial ni retención de orina. Las edades tuvieron un rango de 11 a 59 años con una media de 27 años. Se sacó a seis pacientes de protocolo por no haber comprobado el informe ecográfico.

## Resultados y Discusión

La enfermedad del abdomen que requiere más frecuentemente el tratamiento quirúrgico es la apen-

-----  
(\*Servicio de Diagnóstico por Imágenes del  
Hospital Italiano Regional del Sur de Bahía Blanca.  
Necochea 675. Bahía Blanca

ditis aguda. Ocasionalmente evoluciona de modo atípico, especialmente en niños y ancianos y ésta es la razón más probable de la mortalidad por apendicitis.

Las explicaciones de su etiopatogenia no son plenamente satisfactorias. Hay condiciones anatómicas predisponentes ya que es un tubo en fondo de saco proclive a retenciones de contenido intestinal y a favorecer la exaltación de la virulencia de los gérmenes. La causa determinante es infecciosa, por gérmenes inespecíficos, la mayoría de las veces de procedencia local, como el colibacilo, los clostridium, piógenos comunes y anaerobios. En pocos casos se trata de estreptococos, estafilococos o neumococos, cuya fuente de origen radica en un sitio alejado, por ejemplo amígdala (1-4). Tienen escasa importancia las condiciones predisponentes como: cuerpos extraños, coprolitos, parásitos, estreñimiento y ciertas anomalías anatómicas, por ejemplo, acodaduras. La enfermedad se observa en ambos sexos por igual y en individuos de cualquier edad y de todas las latitudes. Sin embargo, es menos frecuente por debajo de los 2 años y en las personas ancianas y ello tal vez se deba al escaso desarrollo del tejido linfoideo en los primeros y a su atrofia fisiológica en los últimos. Los síntomas más frecuentes son el dolor, que es el síntoma principal. A pesar de todo, hay muchas enfermedades que pueden simular apendicitis aguda: anexitis, colecistitis, úlcera gastroduodenal perforada, pielonefritis, enteritis regional, cólico renal, ruptura de un foliculo de De Graaf, etc. (3, 5-6). Ante este cuadro de diagnósticos diferenciales, la Ecografía permite mediante el uso de transductores de alta frecuencia, 5 y 7,5 MHz, hacer un diagnóstico correcto en más del 81,3% de los casos. En nuestra experiencia de 86 pacientes con sospecha clínica de apendicitis, 41 fueron positivos para ella, teniendo todos confirmación quirúrgica. Tuvimos 29 verdaderos negativos pues su cuadro clínico mejoró espontáneamente o con tratamiento sintomático sin conocer en la mayoría de los casos la etiología exacta. En 13 casos tuvimos falsos negativos. Estos falsos negativos se debieron a la obesidad del paciente en tres de ellos, a la ubicación retrocecal en seis y sin causa justificable en cuatro. Falsos positivos sólo tuvimos tres, resultando una pelviperitonitis en un caso y sin explicación en los otros.

De los 41 pacientes con verdaderos positivos, en 11 de ellos se demostraron colecciones periapendiculares. Las medidas máximas y mínimas que obtuvimos oscilaron entre, 35 y 61 mm de longitud y 5 a 14 mm de espesor. Se reconocieron apendicolitos en seis

de ellos.

Los signos ecográficos en que nos basamos para el diagnóstico son:

- a) Signo de Blumberg Ecográfico positivo;
- b) Imagen tubular en la topografía apendicular, con centro ecogénico, correspondiente a la mucosa y una zona hipocogénica periférica dada por la pared muscular, con ausencia de peristalsis (imagen de tiro al blanco);
- c) Colecciones líquidas periapendiculares;
- d) Diámetro transversal mayor de 6 mm;
- e) Presencia o ausencia de apendicolito;
- f) Asimetría en el grosor de la pared del apéndice edematoso para sospechar así perforación y
- g) "seudomasa" periapendicular en abscesos apendiculares (1-7).

### Conclusión

La ecografía con transductores de alta frecuencia, es una técnica de imagen no invasiva que permite el diagnóstico de apendicitis aguda con alta sensibilidad y especificidad.

En la actualidad se logra el diagnóstico de apendicitis aguda en la mayoría de los casos. Como todo lo referido a ecografía es operador dependiente; y en la medida que se adquiera mayor experiencia lograremos aumentar la sensibilidad del método.

### Bibliografía

- 1) Puylaert JC. Acute appendicitis: US evaluation using graded compression. *Radiology* 1986; 158: 355-360.
- 2) Jeffrey RB Jr., Laing FC, Lewis Fr. Acute appendicitis: High resolution real-time US findings. *Radiology* 1987; 163: 11-14.
- 3) Abu-yousef NM, Blaicher JJ. High-resolution sonography of acute appendicitis. *AJR* 1987; 149: 53-58.
- 4) Simon Cs, Wilbur LS. Acute appendicitis in children: Sonography findings.
- 5) Deutsch A, Leopold Gr. Ultrasonic demonstration of the inflamed appendix: Case report. *Radiology* 1981; 140: 163-164.
- 6) Abu-Yousef MM, Maher JW. An overview of graded compression sonography in the diagnosis of acute appendicitis. *Seminars in Ultrasound, CT and MR* 1989; 10: 352-363.
- 7) Borushok KF, Jeffrey Jr. RB. Sonography diagnosis of perforation in patients with acute appendicitis. *AJR* 1990; 154: 275-278.



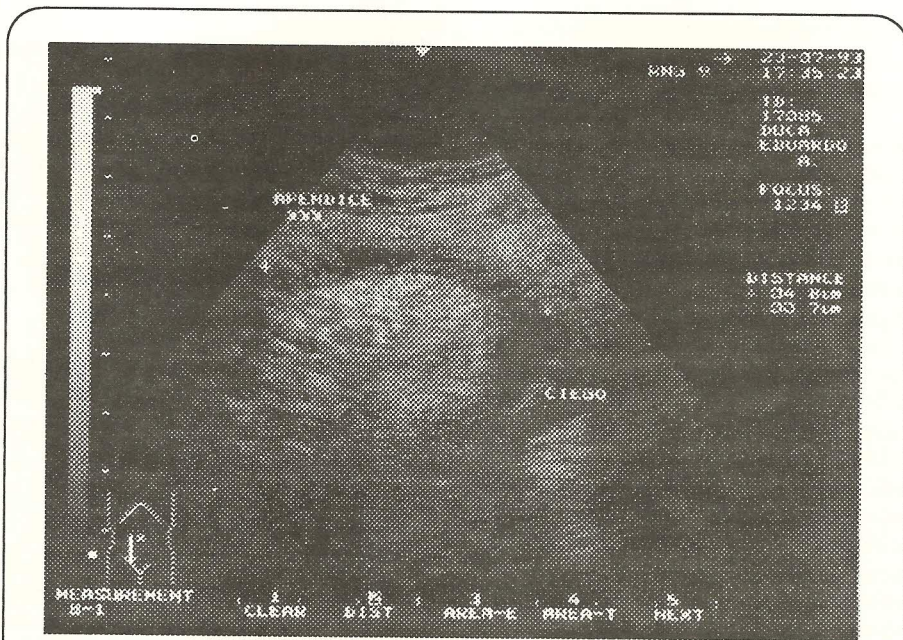


FOTO 1: Imagen tubular que corresponde al apéndice aumentado de tamaño, demostrando claramente su relación con el ciego .

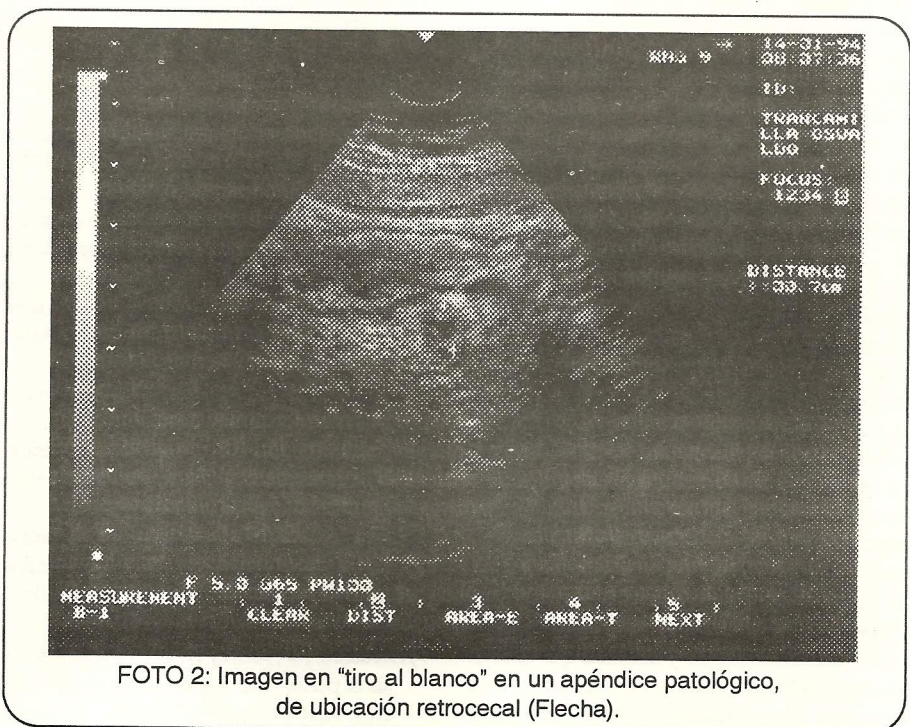


FOTO 2: Imagen en "tiro al blanco" en un apéndice patológico, de ubicación retrocecal (Flecha).

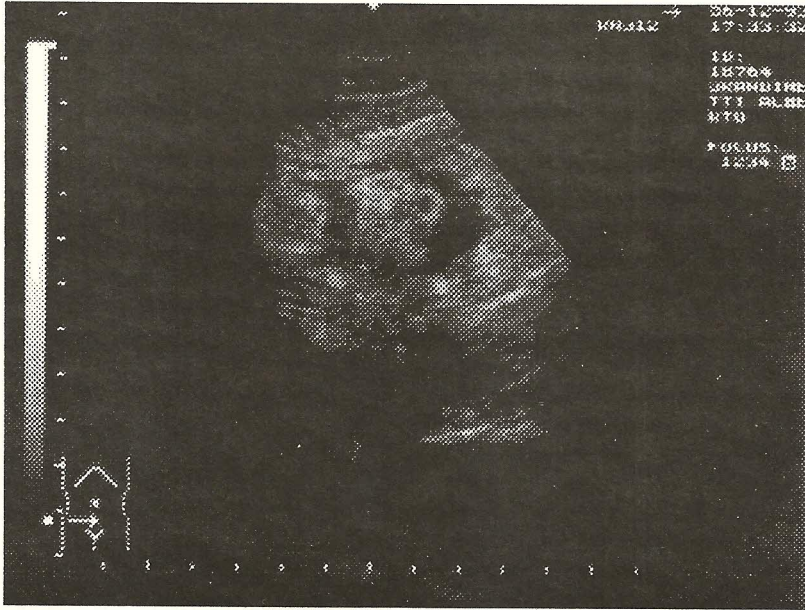


FOTO 3: Colección periapendicular (Flecha).

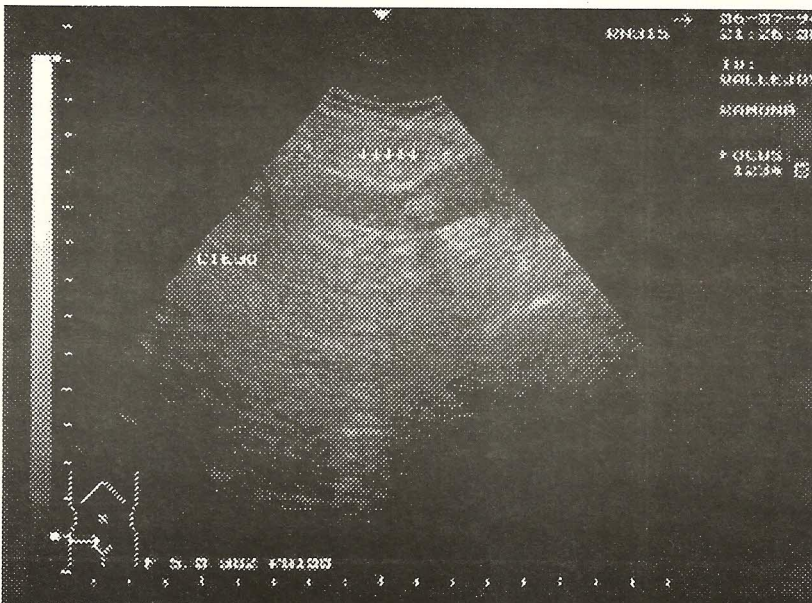


FOTO 4: Presencia de coprolito en un apéndice aumentado de tamaño (Flecha).