

## OSTEOSINTESIS DE CARBONO. INDICACIONES Y BENEFICIOS.

### CARBON OSTEOSYNTHESIS. INDICATIONS AND BENEFITS.

WALTER IGLESIAS

*Hospital Naval de Puerto Belgrano. Provincia de Buenos Aires. Argentina.*

#### RESUMEN

**Introducción:** Se presenta un estudio sobre el uso de placas de carbono realizado en el Hospital Naval Puerto Belgrano, Argentina, durante el año 2019. **Materiales y métodos:** Se han utilizado cinco placas de carbono (CARBOFIX®), de las cuales fueron tres de tobillo y dos de muñeca. Los pacientes en estudiados fueron jóvenes, siendo tres hombres y dos mujeres. **Resultados:** En todos los casos se logró la consolidación de la fractura con buenos resultados funcionales. No se presentaron complicaciones infecciosas ni fue necesario retirar ninguna osteosíntesis. **Conclusiones:** De nuestros resultados se desprende que las placas de carbono presentan las siguientes ventajas: biocompatibilidad, osteointegración, una mayor resistencia y elasticidad y radiolucidez con posibilidad de resonancia magnética postratamiento. Por estos motivos,

---

#### Correspondencia:

Dr. Walter Iglesias, Hospital Naval de Puerto Belgrano, Argentina.  
E-mail: iglesias@hotmail.com

**Recibido:** 16 de febrero de 2020

**Aceptado:** 20 de agosto de 2020

podemos concluir que las placas de carbono son una opción válida para el tratamiento de fracturas.

**Palabras clave:** Placas de Carbono, Fracturas, Osteosíntesis

#### ABSTRACT

**Introduction:** We present a study on the use of carbon plates carried out at Puerto Belgrano Naval Hospital, Argentina, during the year 2019. **Materials and methods:** Five carbon plates (CARBOFIX®) were used, three of them for the ankle and two for the wrist. The patients studied were young, being three men and two women. **Results:** In all cases, fracture consolidation was achieved with good functional results. There were no infectious complications and it was not necessary to remove any osteosynthesis. **Conclusions:** From our results, we can see that carbon plates present the following advantages: biocompatibility, osseointegration, greater resistance and elasticity and radiolucency with the possibility of post-treatment magnetic resonance. For these reasons, we can conclude that carbon plates constitute a valid option for the treatment of fractures.

**Keywords:** Carbon plates, Fractures. Osteosynthesis

## INTRODUCCION

El objetivo del presente trabajo es mostrar las fracturas tratadas con Placas de Carbono en nuestro servicio. Las fracturas pueden ser tratadas en forma conservadora con yeso cuando no comprometen las superficies articulares inmovilizándose para que se produzca la consolidación.

Cuando se trata de fracturas articulares, conminutas, desplazadas o con desplazamientos posteriores se recurre al tratamiento quirúrgico. El objetivo del tratamiento quirúrgico es lograr una reducción anatómica, una buena alineación y una fijación estable para evitar la consolidación viciosa y defectos articulares, respetando las partes blandas y permitiendo una rehabilitación precoz (1-3).

Tanto las fracturas de muñeca, como las de tobillo, ocurren en su mayoría como resultado de una caída o eventos traumáticos, involucrándose fuerzas directas e indirectas.

Las placas y tornillos más utilizados son de acero, después se desarrollaron las placas de titanio. En los últimos años las placas de carbono han ganado terreno por sus ventajas (4) y similitudes con el resto.

## MATERIALES Y MÉTODOS

En el transcurso del año 2019 se realizaron cinco (5) cirugías de reducción y osteosíntesis con placas de carbono (CARBOFIX®) y tornillos de titanio. Tres fueron de tobillo y dos de muñeca. **Población en estudio:** *Caso 1:* Paciente masculino de 54 años, sufre fractura de peroné derecho transindesmal en accidente deportivo (Figura 1); *Caso 2:* Paciente masculino de 34 años, sufre fractura de peroné izquierdo transindesmal con lesión del ligamento deltoideo (Figura 2); *Caso 3:* Paciente masculino de 54 años, sufre fractura de peroné izquierdo transindesmal (Figura 3); *Caso 4:* Paciente de 53 años sufre fractura de muñeca derecha intraarticular post caída (Figura 4); *Caso 5:* Paciente 49 años sufre fractura de muñeca izquierda extraarticular post traumatismo deportivo (Figura 5).

En la totalidad de los casos se utilizaron placas anatómicas de carbono (CARBOFIX®), tres (3) para peroné distal y dos (2) de radio distal. Figuras 1 a 5: en las Radiografías postoperatorias de frente y perfil se muestra el uso de las placas de carbono en los diferentes casos estudiados (Casos 1-5).

En los tres primeros casos se utilizó anestesia raquídea, inmovilización con bota y muletas, movilidad precoz y retiro de tornillos transindesmales a los 60 días.

En los casos cuarto y quinto, se realizó anestesia general, se inmovilizó con valva de yeso por 21 días y después fisioterapia.

En ninguno de los casos tuvimos complicaciones infecciosas y no hubo que retirar las placas. En todos los casos se logró la consolidación con buenos resultados funcionales y el cierre de herida quirúrgica.

## DISCUSION

Las placas anatómicas constituyen un sistema fiable para la fijación interna de las fracturas. El objetivo de la reducción abierta y la fijación interna es conseguir una reposición anatómica y una movilización precoz, evitando los desplazamientos secundarios. Debido a la visualización directa de la fractura y al acceso directo a los fragmentos óseos se facilita la reducción.

La estabilidad que aportan las placas de carbono, permiten la movilización precoz de la articulación evitando la pérdida de movilidad y mejorando la independencia funcional del paciente.

En la literatura, se describen complicaciones de la reducción abierta y la fijación interna (RAFI), como dehiscencia de la herida, necrosis cutánea, índice de infecciones más alto y mayor tiempo quirúrgico (5).

Hak y col (2014) comparan las placas de diferentes materiales, llegando a la conclusión que las placas de carbono poseen mejores propiedades biomecánicas, incluyendo mejor resistencia a la fatiga y elasticidad.

Caforio y col (2014) destacan los beneficios de la radiolucidez de las placas de carbono en las fracturas complejas de tobillo, en especial en las trimaleolar. Debido a que las placas metálicas generan imposibilidad de ver las superficies articulares,

Los estudios de Tedesco y col (2017) concluyen que en el tratamiento primario de los tumores de columna puede ser una buena opción el carbono ya que hace más fácil y efectivo el tratamiento con radioterapia.

Si tenemos en cuenta el alto porcentaje de lesiones osteocondrales y otras patologías intraarticulares que se producen asociados a una fractura de tobillo (9,10), tendremos otra ventaja para las placas de carbono, ya que nos permiten hacer una resonancia magnética postoperatoria.

Estudios de Perugia y col (2017) comparan los resultados funcionales y radiográficos entre las placas de titanio y carbono en fracturas de muñeca, llegando a la conclusión de que no observan diferencias significativas entre ambas. Asimismo, Pinter ZW y col. (2018) evaluaron la tasa de pseudoartrosis y complicaciones de las placas de carbono, concluyendo que son semejantes al resto.

Los estudios de Petersen (2016), sostienen que dentro de las ventajas del carbono se encuentra la biocompatibilidad y la estimulación de la osteointegración lo que permitiría tener

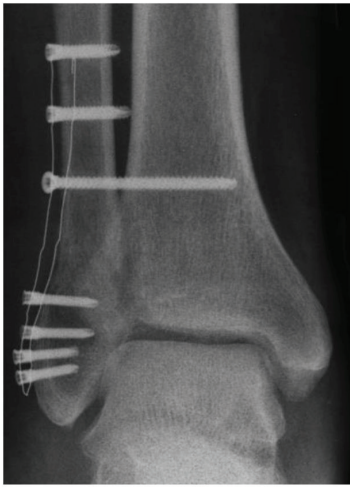

Figura 1

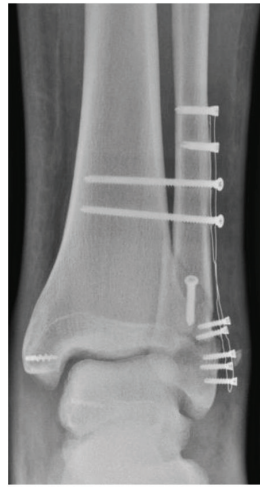

Figura 2

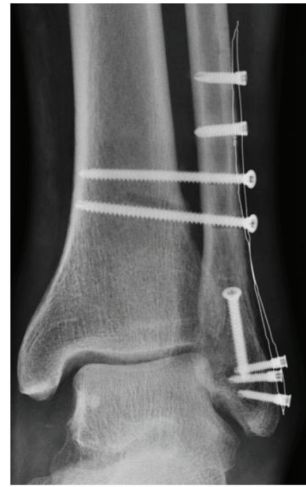

Figura 3

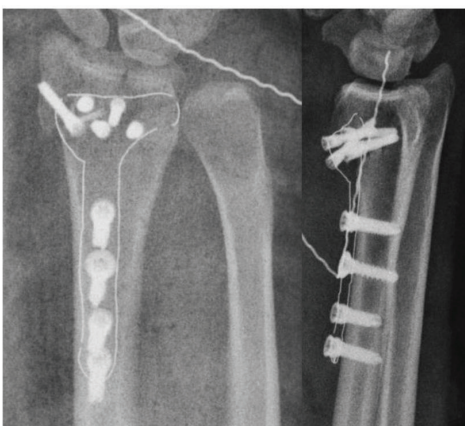
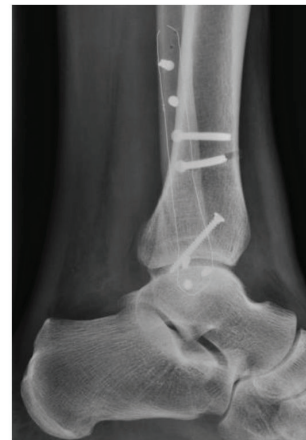
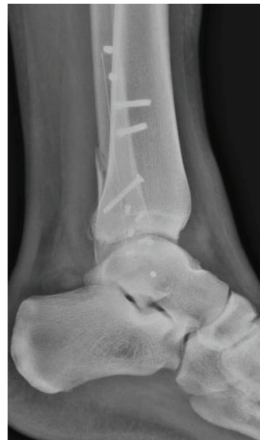
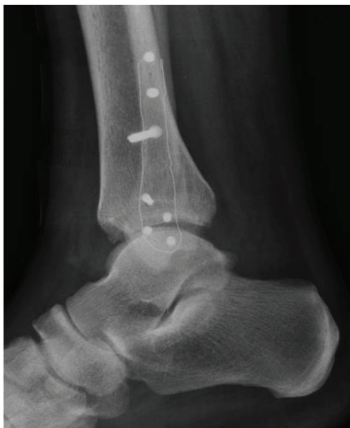Figura 4

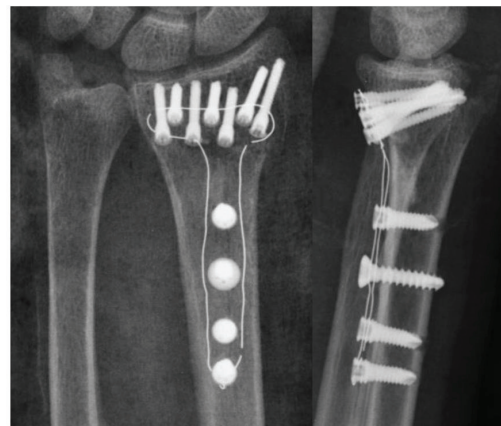


Figura 5

Figuras 1 a 5: Imágenes del postoperatitio de los casos estudiados

mejores resultados.

## CONCLUSIONES

Teniendo en cuenta la bibliografía consultada y el análisis de nuestros resultados, en el número de pacientes estudiados, concluimos que entre las ventajas de las placas de carbono se destacan sus características como biocompatibilidad, osteointegración, mayor resistencia y elasticidad, radiolucidez y posibilidad de resonancia magnética post tratamiento.

Finalmente, las placas de carbono son una opción válida para el tratamiento de fracturas. La desventaja de su uso es el alto costo en comparación con el resto de las placas.

En un futuro nos planteamos aumentar la casuística de la población en estudio para validar la implementación del uso de Placas de Carbono, realizando el seguimiento postoperatorio del paciente para confirmar las ventajas descriptas en el presente estudio.

## BIBLIOGRAFIA

1. Milner BF, Mercer D, Firoozbakhsh K, Larsen K, Decoster TA, Miller RA. Bicortical screw fixation of distal fibula fractures with a lateral plate: an anatomic and biomechanical study of a new technique. *Foot Ankle Surg* 2007; 46(5):341-7.
2. Hughes JL, Weber H, Willenegger H, Kuner EH. Evaluation of ankle fractures: non-operative and operative treatment. *Clin Orthop Rel Res* 1979;138:111-9.
3. Yablon IG, Heller FG, Shouse L. The key role of the lateral malleolus in displaced fractures of the ankle. *J Bone Joint Surg Am* 1977;59:169-73.
4. Caleb W, O'Daly A, Smith K, Shah A. A Retrospective Case Series of Carbon Fiber Plate Fixation of Ankle Fractures. *AOFAA Annual Meeting* 2016.
5. Xin-ye N, Xiao-bin T, Chang-ran G, Da C. The prospect of carbon fiber implants in radiotherapy. *J Appl Clin Med Phys*. 2012; 13(4):3821.
6. Hak D, Mauffrey C, Seligson D, Lindeque B Use of Carbon-Fiber-Reinforced Composite Implants in Orthopedic Surgery. *Orthopedics*. 2014; 37(12):825-30.
7. Caforio M, Perugia D, Colombo M, Calori GM, Maniscalco P. Preliminary experience with Piccolo Composite™, a radiolucent distal fibula plate, in ankle fractures. *Care Injured* 2014, 45S: S36-S38.
8. Tedesco G, Gasbarrini A, Bandiera S, Ghermandi R, Boriani S. Composite PEEK/Carbon fiber implants can increase the effectiveness of radiotherapy in the management of spine tumors. *Spine Surg* 2017;3(3):323-29.
9. Logioco L, Batista J. Rol de la Artroscopía en las Lesiones Agudas de la Sindesmosis Puras o Asociadas a Fracturas de Tobillo. *Artroscopia*. 2018 Vol. 25, N° 4: 118-124
10. Chan KB, Lui TH. Role of Ankle Arthroscopy in Management of Acute Ankle Fracture. *Arthroscopy*. 2016 Nov;32(11):2373-80.
11. Perugia D, Guzzini M, Mazza D, Iorio C, Civitenga C, Ferretti A. Comparison between Carbon-PEEK volar locking plates and titanium volar locking plates in the treatment of distal radius fractures. *Injury*. 2017 Oct;48 Suppl 3:S24-S29. doi: 10.1016/S0020-1383(17)30653-8.
12. Pinter ZW, Smith KS, Hudson PW et al A prospective Case Series of Carbon Fiber Plate Fixation of Ankle Fractures. *Foot Ankle Spec*. 2018 Jun;11(3):223-229.
13. Petersen R. Carbon Fiber Biocompatibility for Implants. *Fibers (Basel)*. 2016 ; 4(1): . doi:10.3390/fib4010001.