

RADIOFRECUENCIA COMO TRATAMIENTO DEL DOLOR EN GONARTROSIS MODERADA - SEVERA.

RADIOFREQUENCY AS TREATMENT OF PAIN IN MODERATE-SEVERE GONARTHROSIS.

WALTER DANIEL IGLESIAS.

Servicio de Ortopedia y Traumatología. Hospital Naval Puerto Belgrano. Punta Alta. Argentina

RESUMEN

Introducción: El siguiente trabajo presenta una serie de casos con gonartrosis de rodilla tratados con radiofrecuencia entre Agosto del año 2018 y Mayo del año 2020 en el Hospital Naval Puerto Belgrano. **Materiales y Métodos:** Se realizó tratamiento de Radiofrecuencia a 15 pacientes. La edad media fue de 76 años (67-92); la rodilla mas afectada fue la derecha con 66,66 %; en todos los casos se trató de gonartrosis Ahlback III/IV. **Resultados:** El 83 % (10 casos) de los pacientes tuvo una mejoría considerable del dolor y manifestó estar satisfecho con el procedimiento y solo 1 caso no tuvo mejoría con el tratamiento. Se observó una disminución significativa en la toma de analgésico, tanto en la dosis como en la frecuencia, en todos los casos. **Conclusiones:** De nuestros resultados

surge que la radiofrecuencia reduce de manera significativa la intensidad del dolor. Es un procedimiento mínimamente invasivo y con mínimas complicaciones descriptas. Finalmente se destaca que este procedimiento el ideal para pacientes con dolor crónico refractario de rodilla.

Palabras Clave: Gonartrosis;Radiofrecuencia;Nivel de Evidencia: IV

ABSTRACT

Introduction: The following work presents a series of cases with knee gonarthrosis treated with radiofrequency between August 2018 and May 2020 at the Puerto Belgrano Naval Hospital. **Materials and Methods:** Radiofrequency treatment was performed in 15 patients. The mean age was 76 years (67-92), the most affected knee was the right knee with 66,66 %, in all cases it was Ahlback III / IV gonarthrosis. **Results:** 83% (10 cases) of the patients showed a considerable improvement in pain and stated that they were satisfied with the procedure. Only one (1) case had no improvement with the treatment. A significant decrease in analgesic intake was observed, both in dose and frequency in all cases. **Conclusions:** our study shows that radiofrequency significantly reduces pain intensity, being a minimally invasive procedure with minimal complications described. Finally, it is highlighted that this procedure is ideal for patients with chronic refractory knee pain.

Correspondencia:

Dr. Walter Daniel Iglesias.
Hospital Naval Puerto Belgrano. Punta Alta. Provincia de Buenos Aires, Argentina.
E-mail: iglesiasw@hotmail.com.

Recibido: 1 de marzo de 2022

Aceptado: 20 de julio de 2022

Key words: Gonarthrosis; Radiofrequency; Level of Evidence: IV

INTRODUCCIÓN

La artrosis de rodilla o gonartrosis es de las patologías articulares más frecuentes de la edad avanzada que se caracteriza por generar dolor, rigidez y déficit funcional en los pacientes modificando su vida cotidiana (1).

Los estadios leves o moderados pueden ser tratados en forma conservadora con reposo, analgésicos y fisiokinesioterapia con buenos resultados. Sin embargo, cuando el estadio es moderado - severo o cuando fallan los tratamientos conservadores debe implementarse un tratamiento intervencionista (2).

El manejo de la gonartrosis debe ser individualizado para cada paciente. Los pacientes de edad avanzada, los que poseen comorbilidades de importancia o los que no desean someterse a una cirugía se les debe de ofrecer una alternativa de tratamiento para su dolor.

La cantidad de estos pacientes se irá incrementando con el devenir de los años por la mayor longevidad de la población, por eso son necesarios los tratamientos alternativos para el dolor por gonartrosis moderada-severa (3).

La radiofrecuencia (RF) es una técnica mínimamente invasiva que puede ser utilizada para el manejo del dolor crónico por gonartrosis, como ya es utilizada para el manejo del dolor de otras patologías.

Las ramas sensitivas de la articulación de la rodilla se denominan nervios geniculados, estos pueden ser localizados anatómicamente con radioscopia permitiendo la colocación percutánea de un neuroestimulador sensitivo-motor para realizar una ablación térmica (4).

La Ablación por radiofrecuencia (RFA) se comenzó a utilizar en la década de 1970; la misma fue evolucionando con los años hasta convertirse en un mecanismo para el manejo del dolor crónico (5).

La RFA fue utilizada originalmente para el tratamiento de la neuralgia del trigémino, luego se expandió para tratar el dolor radiculopático vertebral y actualmente se utiliza para dolores nerviosos derivados del sistema simpático hasta el dolor crónico de la rodilla.

La radiofrecuencia (RF) de la rodilla se puede realizar bajo guía fluoroscópica u otra imagenología, se coloca la cánula en la zona indicada. El área se estimula para identificar la posición del nervio y garantizar que no se estimulen los nervios motores, como lo demuestra la ausencia de fasciculaciones.

El electrodo de RF se hace avanzar a través de la cánula hasta el área objetivo 4. La punta del electrodo calienta el tejido local objetivo en unos pocos milímetros a una temperatura

superior a 47°C (entre 70 ° C y 90 ° C) durante 120 - 130 segundos generado a través de un campo electromagnético con una frecuencia de 250 kHz (4,5).

El mecanismo de acción de la terapia es crear una lesión que detiene la entrada de dolor nociceptivo (fibras A-δ y C) desde la periferia al sistema nervioso central sin destruir las fibras motoras o sensoriales (A-β) (5).

La radiofrecuencia debe ser considerada como una alternativa en el tratamiento del dolor crónico por gonartrosis por ser eficaz y tener bajas complicaciones.

Debido a las escasas publicaciones y a la baja utilización de la radiofrecuencia para el tratamiento del dolor crónico de la rodilla por artrosis moderada-severa, se decide documentar y analizar los resultados obtenidos.

Se registró la evolución del dolor, la rigidez y funcionalidad de la rodilla así como los posibles efectos adversos de la técnica. A su vez se evaluó el consumo de analgésicos y la satisfacción de los pacientes con los resultados del tratamiento.

METODOLOGIA

Se realizó un estudio prospectivo, longitudinal, descriptivo de una serie de casos realizados entre Agosto del 2018 y Mayo del 2020 en el Hospital Naval Puerto Belgrano.

Todos los pacientes presentaban dolor de rodilla con un mínimo de 1 año de evolución, en los que habían fracasado tratamientos médicos (terapia farmacológica, rehabilitación e infiltraciones intraarticulares) y se había desestimado una cirugía de reemplazo total de rodilla por tener comorbilidades asociadas o no querer someterse a una cirugía.

A los pacientes se le brindó la información sobre el procedimiento, se les informó sobre las bajas complicaciones posibles, se les hizo firmar un consentimiento informado y se les solicitó un laboratorio con coagulograma. Se excluyeron a los pacientes con alteraciones de la coagulación o anticoagulados y a los pacientes con marcapasos.

El objetivo fue ofrecerle tratamiento con radiofrecuencia convencional de los nervios geniculados de la rodilla con el fin de aliviar el dolor y mejorar su calidad de vida.

El seguimiento se les realizó a los 7 días, 30 días, 3, 6, 12 y 18 meses, realizándoles el Score de OXFORD y usando la escala visual analógica (EVA).

El grado de satisfacción de los paciente post tratamiento fue valorado en muy satisfecho, satisfecho, moderadamente satisfecho e insatisfecho.

PROCEDIMIENTO

La práctica se realizó en quirófano en condiciones de asepsia, con equipo de radioscopia y con monitorización básica.

La inervación sensitiva de la rodilla es compleja, proviene de diferentes orígenes y puede ser variable. Se la divide en dos zonas (Medial y lateral), la inervación de la zona medial esta comprendida por ramas articulares del nervio tibial, ramas del nervio femoral y obturador. Estas ramas son la Supero-Medial (SM), Medio e Infero-Medial (IM).

La zona lateral depende del nervio peroneo común dando las ramas Supero-Lateral (SL) e Infero-Lateral (IL). La inervación de esta cara presenta mayor variabilidad. Las ramas SL, SM e IM son nervios que acompañan a los vasos geniculados pasan cerca del epicóndilo del fémur y la tibia, sin embargo el IL se distribuye superior a la cabeza del peroné dificultando su tratamiento 4,6. (Figura 1).

TECNICA

El paciente en decubito dorsal con la rodilla en leve flexion (20°). Se realiza infiltración con 10 cm anestésico local (mezcla de lidocaina + bupivacaína al 2% sin epinefrina) en los 4 puntos (suprapatelar, SM, SL, IM). Se introducen las agujas de radiofrecuencia (10 cm de longitud y 16 G de diametro, con punta activa de 10 mm) hasta alcanzar los nervios geniculados mediante radioscopia, por las referencias anatómicas anteriormente descritas (Figuras 2 y 3).

Se realiza estimulación motora (2 Hz) hasta 1,5 V (no debe existir respuesta motora), la impedancia se sitúa entre 300-700 Ω. Se continua con 2 lesiones por zona, con una duración de 60 segundo a 90° C cada una y posterior a las lesiones se colocó 0,5 ml de dexametasona en cada portal.

RESULTADOS

Se realizaron un total de 18 procedimientos a 15 pacientes, desde Agosto del 2018 a Mayo del 2020, de los cuales 2 tenían múltiples cirugías de rodillas y 1 se perdió el seguimiento por lo que fueron excluidos del trabajo.

De los 12 pacientes, 6 (50%) fueron femeninos y 6 masculinos. En dos pacientes hubo que repetir el procedimiento por sufrir una caída sobre sus rodillas, una fue a los 6 meses y la otra casi al año. En un solo caso se realizó el tratamiento en forma simultánea bilateral.

La edad media fue de 76 años (67-92), la rodilla mas afectada fue la derecha con 66,66 %, en todos los casos se trató de gonartrosis Ahlback III/IV. Algunos de ellos presentaban comorbilidades de base como fibrosis pulmonar, enfermedades cardiacas y otras patologías que contraindicaban un reemplazo articular o simplemente no querían exponerse a tratamiento quirúrgico (Tabla 1).

Los resultados del Oxford Score para rodilla pre-tratamiento fueron entre 5 y 19 puntos, observándose un incremento

significativo post radiofrecuencia.

El 83% (10 casos) tuvo mejoría con score por encima de los 30 puntos, un caso con mejoría inicial (34* ptos) que luego desmejoró (22* ptos) sin llegar a valores pre-tratamiento. Solo 1 caso no tuvo mejoría con el tratamiento (Figura 1). Debido a que ningún paciente intentó arrodillarse, se sacó la pregunta del score quedando un total de 44 puntos como máximo.

El seguimiento más prolongado es de 18 meses, el paciente tiene 81 años y anda en bicicleta 4 hs/día y realiza sus actividades de la vida diaria normales para la edad. Con el tratamiento pasó de un Oxford Score de 19 a 42 puntos y no toma analgésicos habitualmente.

Se observó una disminución significativa en la toma de analgésico, tanto en la dosis como en la frecuencia en todos los casos.

La mayoría de los pacientes tratados refirieron estar satisfecho con el tratamiento y los resultados obtenidos. (Figura 4).

Ninguno de los pacientes tuvo complicaciones durante o posteriores atribuibles al procedimiento.

DISCUSIÓN

La artrosis de rodilla es una de las patologías mas frecuentes en los servicios de ortopedia y traumatología, generalmente asociado a personas de edad avanzada. Existen diferentes tratamientos dependiendo de la edad del paciente, el grado de compromiso articular y las comorbilidades.

En las etapas iniciales del tratamiento se recomienda actividad física sin impacto, fortalecimiento muscular, disminución del peso, tratamiento con analgésicos y fisiokinesioterapia, uso de ortesis o bastones e infiltraciones con corticoides o acido hialurónico intraarticulares.

En los estadios avanzados de la patología estas indicaciones suelen no ser efectivas o dar un alivio discreto del dolor. Además, el uso prolongado de analgésicos provoca efectos adversos a nivel gástrico y renal, sangrados entre otras tantas patologías (2, 3).

La cirugía de reemplazo articular se considera como el "gold standard" en los casos de artrosis moderada - severa que no presentan mejorías a tratamientos médicos. Este procedimiento mejora la calidad de vida, disminuye el dolor y la incapacidad aunque existe un porcentaje de pacientes que continúan con dolor, algún tipo de limitación o discapacidad no quedando satisfechos con los resultados.

En los pacientes con comorbilidades asociadas (obesidad mórbida, Fibrosis pulmonar, cardiopatías, coagulopatías), pacientes que no desean realizarse un reemplazo articular o los que están a la espera de uno (cuando esta es por tiempo prolongado) la radiofrecuencia puede ser una alternativa a

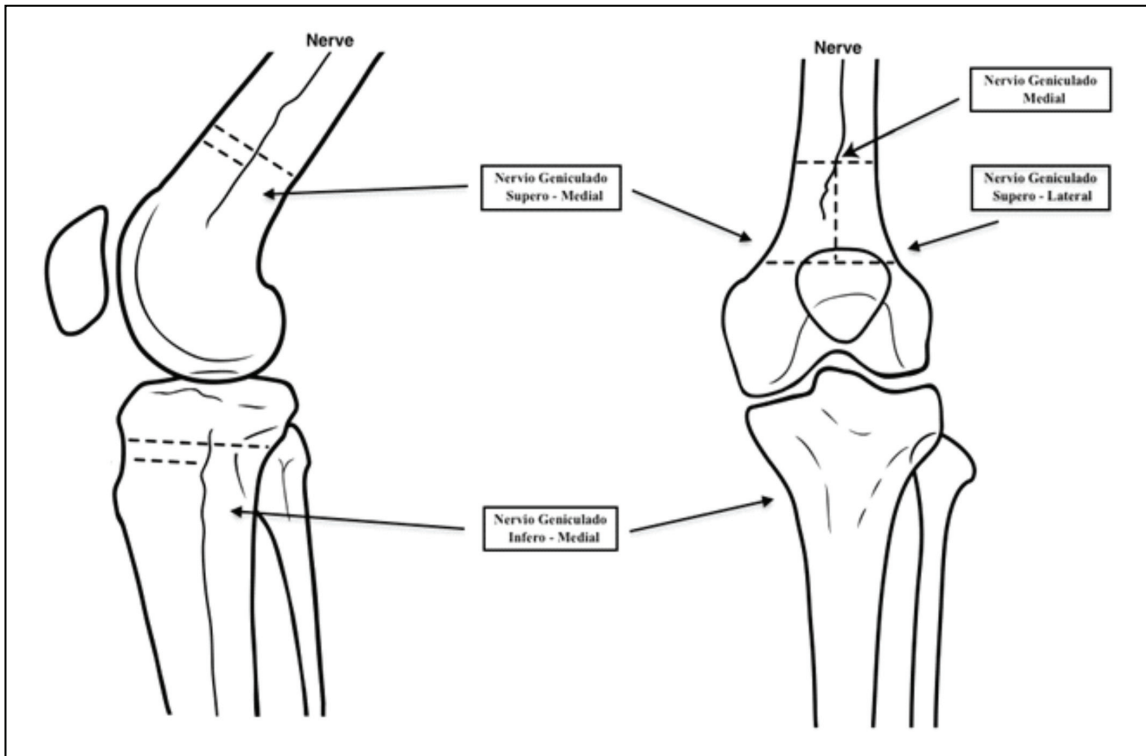


Figura 1. Disposición de las ramas geniculares.

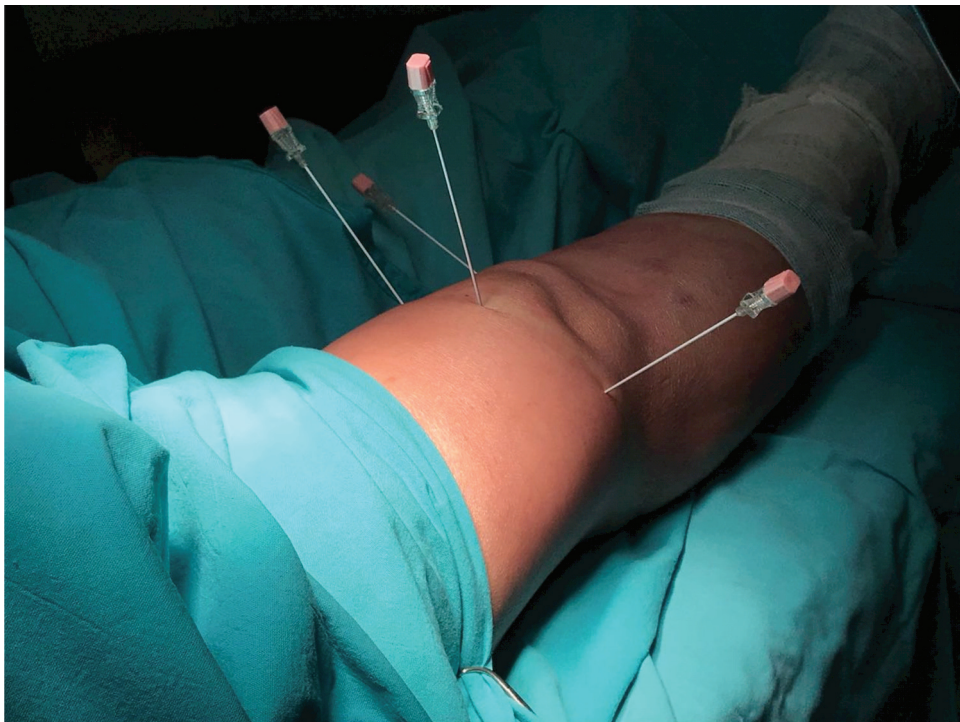

Figura 2. Disposición de las agujas.

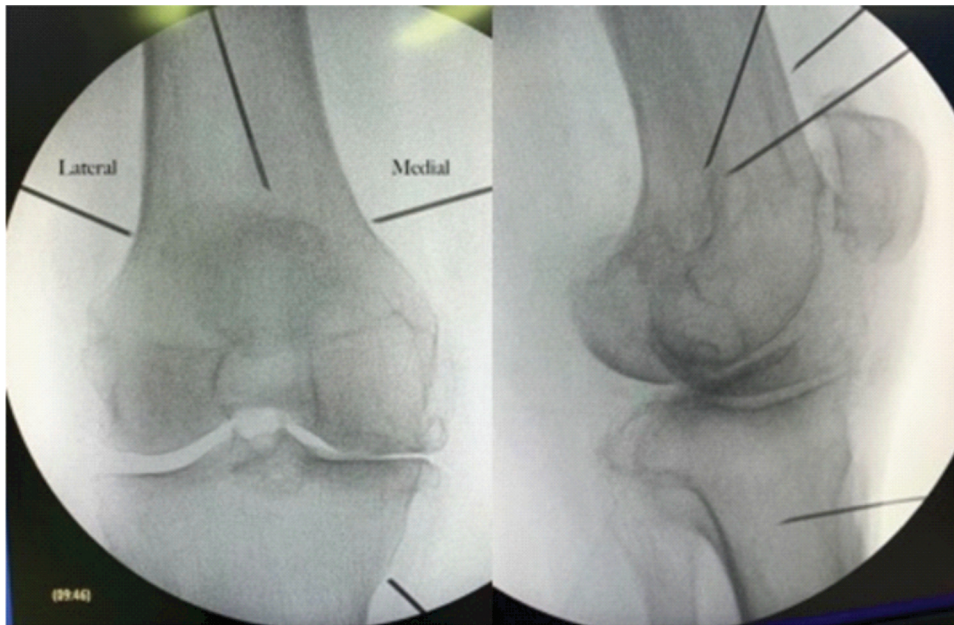


Figura 3. Rodilla fluoroscópica, rodilla frente y perfil.

N	Nombre	Edad	Lat	Allback	Fecha	Pre	1 Sem	1 Mes	3 Meses	6 Meses	1 Año	18 meses	Observaciones.
1	Paciente 1	75	Der	III	29/8/18	9		26*	38*	40*			Fibrosis Pulmonar
2	Paciente 2	81	Der	IV	19/9/18	19	31*	37*	35*		39*	42*	
3	Paciente 3	76	Izq	IV	5/12/18	17				16*	15*		No toma AINES, trabaja en quinta y con animales.
4	Paciente 4	69	Der	IV	30/1/19	12	39*	40*					
5	Paciente 5	79	Der	IV	23/4/19	7	32*			41*			
6	Paciente 5	79	Izq	IV	23/4/19	5	33*			35*			
7	Paciente 6	81	Izq	III	27/6/19	11	33*	31*	34*	38*			
8	Paciente 4	69	Der	IV	12/6/19		35*	37*	40*	34*			caída sobre rodillas.
9	Paciente 7	82	Izq	IV	17/7/19	14	38*	38*	38*	43*			
10	Paciente 8	72	Der	III	7/8/19	12	42*		41*	44*			
11	Paciente 1	76	Der	IV	7/8/19	3	36*		39*	37*			Caída mes mayo
12	Paciente 9	71	Izq	IV	28/8/19	14	40*	41*	42*	44*			
13	Paciente 10	67	Der	III	13/11/19	8	34*	22*	23*				AR
14	Paciente 11	76	Der	IV	5/2/20	9	22*	32*					
15	Paciente 12	92	Der	IV	3/3/20	12	32*	35*					

Tabla 1. Descripción y seguimiento de los pacientes.

utilizar.

El uso de la radiofrecuencia como tratamiento del dolor de rodilla fue descrito por Choi, él propuso un abordaje de los nervios sensitivos de la articulación de la rodilla por radioscopía (4). En su estudio concluyen que es un procedimiento terapéutico eficaz, seguro, mínimamente invasivo, con bajas probabilidades de efectos adversos y que logra una mejoría significativa del dolor y la funcionalidad de la rodilla.

Los casos con baja o mala respuesta al tratamiento con radiofrecuencia se puede deber a las variantes anatómicas del recorrido de los nervios geniculares o a las múltiples ramas articulares de los nervios femoral, obturador, peroneo, tibial y safeno (6). Por esta razón, es que algunos autores proponen el uso de ecografía junto con la radioscopía.

Los estudios de Sari S (2018) comparan dos grupos, uno tratado con RF y el otro con inyecciones intraarticulares,

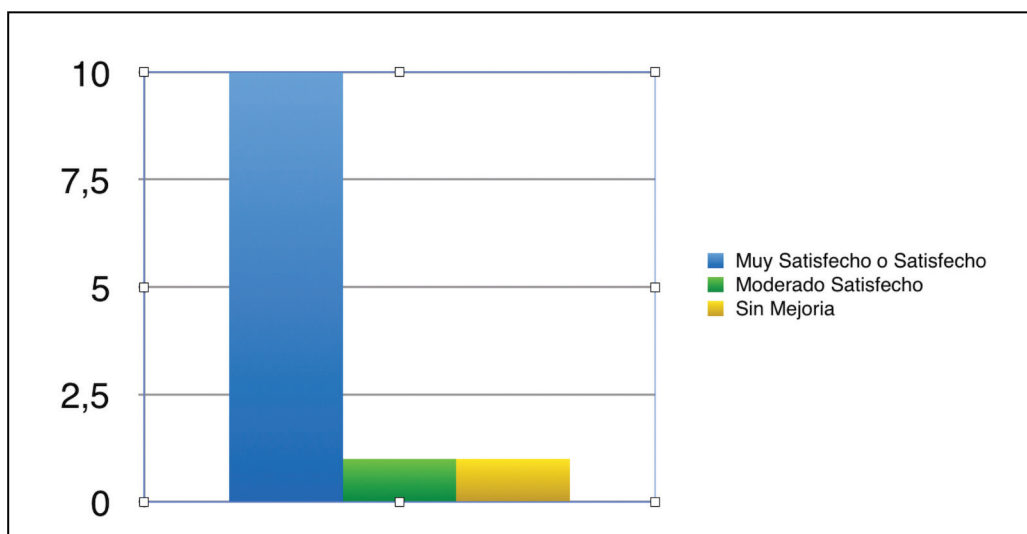


Figura 4. Grado de satisfacción

llegando a la conclusión que la RF es un procedimiento seguro y eficaz en el tratamiento de la osteoartritis crónica de rodilla y podría proporcionar una mejora funcional junto con una analgesia efectiva.

Vas L (2014) concluyen que la RF es un procedimiento seguro, efectivo y con una técnica mínimamente invasiva que disminuye el dolor y la rigidez de la rodilla.

Los estudios de Keuchi M (2011) muestran que la radiofrecuencia puede ser útil para el tratamiento del dolor refractario de la zona anteromedial de la rodilla. Aunque no reportan resultados suficientes.

Kesikburun S (2016) utilizaron el ultrasonido para aumentar la efectividad en la colocación de las agujas para realizar la radiofrecuencia, incrementado la efectividad del procedimiento.

Un estudio comparativo entre 2 grupos, a uno se le realiza radiofrecuencia y al otro grupo tratamiento habitual para la gonartrosis (11), los autores concluyen que la radiofrecuencia posee mejor eficacia para el dolor refractario y promueve la recuperación de la función en comparación con el resto de los tratamientos.

La radiofrecuencia como tratamiento del dolor, posterior a un reemplazo total de rodilla podría ser una opción válida, según lo reportan estudios de Sylvester L(2017) y Vas L (2014), aunque ambos autores coinciden en que deberían existir un mayor número de evidencias.

Estudios más recientes, comparan la radiofrecuencia fría con el uso de corticoide intraarticular. La RF logra una reducción del 50% del dolor a los 6 meses con una efectividad del 74%, concluyendo que la RF tiene mejor costo eficacia

(14, 15).

Una revisión sistemática realizada sobre 17 trabajos que incluyen Radiofrecuencia tradicional, pulsada y fría, concluyen que no hay hasta el momento beneficios de una sobre la otra, siendo la radiofrecuencia el tratamiento más beneficioso para el dolor crónico refractario de rodilla (16).

CONCLUSIONES

La radiofrecuencia convencional reduce de manera significativa la intensidad del dolor, siendo un procedimiento mínimamente invasivo y con mínimas complicaciones. Haciendo de este procedimiento el ideal para pacientes con dolor crónico refractario de rodilla que presentan comorbilidades.

Se recomienda en los pacientes que no pueden ser sometidos a intervenciones quirúrgicas o en aquellos que no desean someterse a una cirugía.

Los resultados obtenidos en este trabajo fueron muy buenos y comparables o semejantes a resultados publicados en la literatura.

En la mayoría de los trabajos el número de casos es bajo y con poco seguimiento, por esto es que se debe continuar con el estudio, incrementando la casuística y seguimiento.

BIBLIOGRAFIA

1. Garstang SV, Stitik TP. Osteoarthritis epidemiology, risk factors and pathophysiology. *Am J Phys Med Rehabil* 2006;85 (11 Supl.):S2-11.
2. Zhang W, Nuki G, Moskowitz RW, Abramso S, Altman RD,

- Arden NK, et al. OARSI recommendations for the management of hip and knee osteoarthritis. Part III: Changes in evidence following systematic cumulative update of research published through January 2009. *Osteoarthritis Cartilage* 2010;18 (4):476-99.
3. Roddy ED, Doherty M. Guidelines for management of osteoarthritis published by the American College of Rheumatology and the European League against Rheumatism: Why are they so different? *Rheum Dis Clin North Am* 2003;29:717-31.
 4. Choi WJ, Hwang SJ, Song JG, Leem JG, Kang YU, Park PH, et al. Radiofrequency treatment relieves chronic knee osteoarthritis pain: A double-blind randomized controlled trial. *Pain* 2011;152:481-7.
 5. Kapural L, Mekhail N. Radiofrequency ablation for chronic pain control. *Curr Pain Headache Rep* 2001; 5:517-25.
 6. Franco C, Buvanendran A, Petersohn J, Menzies R, Menzies L. Innervation of the Anterior Capsule of the Human Knee: Implications for Radiofrequency Ablation. *Reg Anesth Pain Med* 2015;40: 363-8.
 7. Sari S, Aydın ON, Turan Y, Özlülerden P, Efe U, Kurt Ömürlü İ. Which one is more effective for the clinical treatment of chronic pain in knee osteoarthritis: radiofrequency neurotomy of the genicular nerves or intra-articular injection?. *Int J Rheum Dis.* 2018;21(10):1772-8. doi: 10.1111/1756-185X.12925. Epub 2016 Aug 12.
 8. Vas L, Pai R, Khandagale N, Pattnaik M. Pulsed radiofrequency of the composite nerve supply to the knee joint as a new technique for relieving osteoarthritic pain: a preliminary report. *Pain Physician.* 2014;17(6):493-506.
 9. Ikeuchi M, Ushida T, Izumi M, Tani T. Percutaneous radiofrequency treatment for refractory anteromedial pain of osteoarthritic knees. *Pain Med* 2011; 12:546-51.
 10. Kesikburun S, Yasar E, Uran A, Adiguzel E, Yilmaz B. Ultrasound-guided genicular nerve pulsed radiofrequency Treatment for painful knee osteoarthritis: A preliminary report. *Pain Physician* 2016; 19:E751-E759.
 11. Shen WS, Xu XQ, Zhai NN, Zhou ZS, Shao J, Yu YH. Radiofrequency thermo-coagulation in relieving refractory pain of knee osteoarthritis. *Am J Ther* 2016. doi: 10.5812/aapm.39696.
 12. Sylvester L, Goree J. Genicular Radiofrequency Ablation for Treatment of Post Total Knee Arthroplasty Posterior Thigh Pain: A Case Report. *A&A Practice: November 15, 2017 - Volume 9 - Issue 10 - p 292-3.*
 13. Vas L, Pai R, Khandagale N, Pattnaik M. Successful Management of Chronic Postsurgical Pain Following Total Knee Replacement. *Pain Medicine, Volume 15, Issue 10, October 2014, Pages 1781-5.*
 14. Davis T, Loudermilk E, DePalma M, Hunter C, Lindley D, Patel N, Choi D. Prospective, Multicenter, Randomized, Crossover Clinical Trial Comparing the Safety and Effectiveness of Cooled Radiofrequency Ablation With Corticosteroid Injection in the Management of Knee Pain From Osteoarthritis. *Reg Anesth Pain Med.* 2018; 43(1): 84-91.
 15. Desai M, Bentley A, Keck W, Haag T, Taylor R, Dakin H. Cooled radiofrequency ablation of the genicular nerves for chronic pain due to osteoarthritis of the knee: a cost-effectiveness analysis based on trial data. *BMC Musculoskeletal Disorders* volume 20, Article number: 302 (2019).
 16. Gupta A, Huettner D, Dukewich M. Comparative Effectiveness Review of Cooled Versus Pulsed Radiofrequency Ablation for the Treatment of Knee Osteoarthritis: A Systematic Review. *Pain Physician* 2017; 20:155-71 - ISSN 1533-3159.