

TROMBOSIS DE SENO TRANSVERSO. RELATO DE UN CASO.

TRANSVERSE SINUS THROMBOSIS.CASE REPORT.

*ALEJANDRA VANESA MILLAN¹, MAGDALENA CRUZ¹, NAZARENO IÑAKI ZELAYA DE LEON¹,
MARCOS PETASNY^{1,2}, NICOLAS ANTONIO GRASSI¹, MICAELA GISELLE MONTENEGRO FER-
NANDEZ¹, MARINA OTAMENDI¹, FRANCO EZEQUIEL ESPINOZA¹, PAULA ZORZANO OSINAL-
DI¹, LUCAS GONZALO DURAN^{1,2}.*

¹Hospital Municipal de Agudos “Dr. Leónidas Lucero”, Bahía Blanca, Buenos Aires, Argentina.

²Departamento de Ciencias de la Salud. Universidad Nacional del Sur, Bahía Blanca, Buenos Aires, Argentina.

RESUMEN

Introducción: Se entiende por trombosis venosa cerebral a la oclusión de algún componente del sistema venoso cerebral secundaria a trombos. Su localización más frecuente es el seno transversal y su síntoma más frecuente es la cefalea. El presente estudio describe el manejo de una trombosis de seno transversal en nuestro servicio. **Desarrollo del Caso:** Paciente femenino de 32 años que consultó por cefalea hemicraneana derecha de intensidad 10/10, asociada a vómitos y hemiparesia izquierda, de inicio súbito durante un esfuerzo físico. Ingresó hemodinámicamente estable, afebril, sin requerimientos de oxígeno, desorientada, con hemiparesia izquierda. Se realizó tomografía de cerebro, que evidenció hiperdensidad occipital derecha en relación con seno venoso transversal. Se realizó angio-resonancia de cerebro, que informó la presencia de trombosis en seno venoso derecho. Ante la necesidad de iniciar anticoagulación, se decidió, en conjunto con el servicio de Ginecología, colocar un sistema intrauterino con liberación de levonorgestrel para manejo local de la metrorragia.

Correspondencia:

Correspondencia: Médica Alejandra Vanessa Millan. Hospital Municipal de Agudos “Dr. Leónidas Lucero”, Bahía Blanca. Buenos Aires. Argentina. E-mail: avmilla89@gmail.com. Estomba 968 (8000) Bahía Blanca.

Recibido: 23 de Enero de 2024.

Aceptado: 05 de Junio de 2024.

Inició anticoagulación y presentó mejoría del foco motor, persistiendo con una paresia grado IV de miembro superior izquierdo, que resolvió al tercer día de internación. Luego de 5 días en terapia intensiva y 3 días en Clínica, una vez lograda anticoagulación oral, se le otorgó el alta hospitalaria.

Conclusión: Para el diagnóstico es imprescindible los estudios de imágenes que permiten identificar la localización de la trombosis y complicaciones que se pueden presentar. La resonancia es una técnica muy efectiva permite visualizar tanto la localización, extensión, lesiones asociadas en el parénquima y en ocasiones la causa subyacente.

Palabras Claves: Trombosis de los Senos Intracraneales; Anticoagulantes; Tomografía Computarizada multidetector.

ABSTRACT

Introduction: Cerebral venous thrombosis is understood as the occlusion of some component of the cerebral venous system secondary to thrombi. Its most common location is the transverse sinus and its most common symptom is headache. This report seeks to describe the management of transverse sinus thrombosis in our service. **Case Development:** A 32-year-old female patient presented with a right hemicranial headache of 10/10 intensity, associated with vomiting and left hemiparesis, with sudden onset during physical exertion. She was admitted hemodynamically stable, afebrile, without oxygen requirements, disoriented, with left hemiparesis. A

brain tomography was performed, which showed right occipital hyperdensity in relation to the transverse venous sinus. Brain angio- resonance was performed, which reported the presence of thrombosis in the right venous sinus. Given the need to start anticoagulation, it was decided, together with the Gynecology service, to place an intrauterine system with levonorgestrel release for local management of metrorrhagia. He started anticoagulation and showed improvement in the motor focus, persisting with grade IV paresis of the left upper limb, which resolved on the third day of hospitalization. After 5 days in intensive care and 3 days in the Clinic, after achieving oral anticoagulation, he was discharged from the hospital. **Conclusion:** For diagnosis, imaging studies are essential, which allow identifying the location of the thrombosis and complications that may occur. Resonance is a very effective technique that allows visualization of the location, extent, associated lesions in the parenchyma and sometimes the underlying cause.

Key Words: Sinus Thrombosis, Intracranial; Anticoagulants; Multidetector Computed Tomography.

INTRODUCCIÓN

Se entiende por trombosis venosa cerebral (TVC) a la oclusión parcial o total de algún componente del sistema venoso cerebral, ya sea en su porción superficial, profunda o en los senos duros, secundaria a la presencia de trombos (1). Esta oclusión causa hipertensión venosa, con compensación inicial mediante dilatación capilar y venosa para acomodar el exceso de sangre sin dilatación arteriolar y reclutamiento de colaterales; por lo que, mientras este mecanismo sea suficiente, el paciente no presentará síntomas (2).

Sin embargo, cuando todos estos mecanismos fallan, se producirá disrupción de la barrera hematoencefálica, con consecuente edema cerebral y en ocasiones, hemorragia. Esto condiciona la aparición de un abanico de síntomas que varían desde la cefalea aislada hasta signos de hipertensión endocraneana (3). El desequilibrio entre la trombosis venosa y los mecanismos fibrinolíticos es el principal mecanismo fisiopatológico de la TVC. Cualquier afección que provoque un estado de hipercoagulabilidad de la sangre, un flujo sanguíneo venoso anormal y una respuesta inflamatoria de la pared venosa puede provocar una TVC (4). Los factores de riesgo para su desarrollo son aquellos que condicionan la aparición de alguno de los componentes de la “tríada de Virchow”: a) Estado de hipercoagulabilidad: estados protrombóticos innatos o adquiridos, infecciones, patologías autoinmunes, fármacos, como los anticonceptivos orales y los corticoides; b) Injuria de la pared vascular: quirúrgica o traumática; c) Estasis Circu-

latoria: malformaciones arteriovenosas y anomalías venosas.

Con una edad media de aparición de 33 años, la TVC representa una causa infrecuente, pero importante de accidente cerebrovascular en adultos jóvenes. Constituye el 0.5-3% de todos los accidentes cerebrovasculares a nivel mundial, particularmente mujeres en edad fértil, presentando una relación 3:1. Su localización más frecuente es el seno transversal y el síntoma más frecuente es la cefalea.

El presente reporte busca describir el manejo de una trombosis de seno transversal en nuestro nosocomio (5). El objetivo del presente reporte es describir un caso clínico no tan frecuente, como lo es la trombosis de seno transversal, destacando su presentación clínica, diagnóstico, manejo y resultado, con el fin de sensibilizar sobre esta entidad.

PRESENTACIÓN DEL CASO

Se presenta una paciente femenina de 32 años, hipotiroidea, bajo tratamiento anticomicial de inicio reciente y consumo de anticonceptivos orales por sangrado uterino anormal, que consultó por cefalea hemicraneana derecha de intensidad 10/10, asociada a vómitos y hemiparesia izquierda, de inicio súbito durante un esfuerzo físico. Refirió episodios de cefalea de mismas características, pero de menor intensidad durante el año previo, asociando convulsiones en los últimos 2 meses, por lo que luego de haber consultado con un especialista en neurología, tras realizarse una tomografía multicorte (TCMC) de encéfalo que no evidenció alteraciones, inició tratamiento anticomicial. Ingresó al servicio de emergencias hemodinámicamente estable, afebril, sin requerimientos de oxígeno. Al examen físico destacó la presencia de bradipsiquia y un score de Glasgow (GSC) de 14/15 a expensas de desorientación en 3 esferas.

Asimismo, se constató hemiparesia izquierda grado IV, con un resto del examen físico sin alteraciones. Se realizó

TCMC de encéfalo sin contraste, en donde se observó una imagen hiperdensa a nivel de la tórula y parte del seno venoso transversal derecho, asociado a un área hipodensa en la zona del seno venoso transversal derecho. En el resto del parénquima cerebral no se observaron lesiones hipodensas ni espontáneamente hiperdensas.

Luego de ser evaluada en conjunto al servicio de neurocirugía se decidió su pase a internación en el Servicio de Terapia Intensiva (TI) para monitoreo continuo, sin conducta quirúrgica de urgencia, tramitación de una angio-resonancia de encéfalo. Ingresó a TI hemodinámicamente estable, con persistencia de paresia en miembro superior izquierdo grado IV, recuperación de paresia en miembro inferior izquierdo y mejoría de

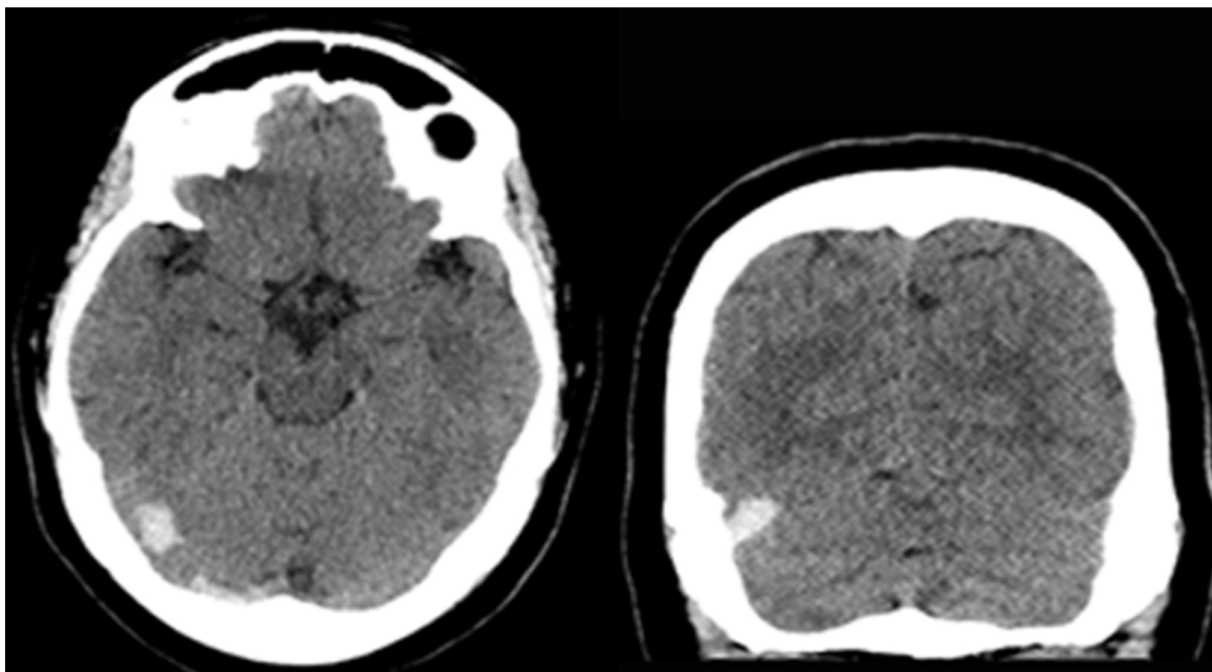


Figura 1. Tomografía Computada de encéfalo sin contraste: Se observa hiperdensidad en tórula y región occipital derecha que respeta corteza. Se interpretó como correspondiente a seno venoso transversal derecho.

bradipsiquia. Se realizó ecodoppler de vasos de cuello, sin particularidades. A las 24hs de internación, con persistencia solamente de la paresia en miembro supe-

rior izquierdo, se realizó angio-resonancia de encéfalo, que confirmó la presencia de trombosis en seno venoso transversal derecho.

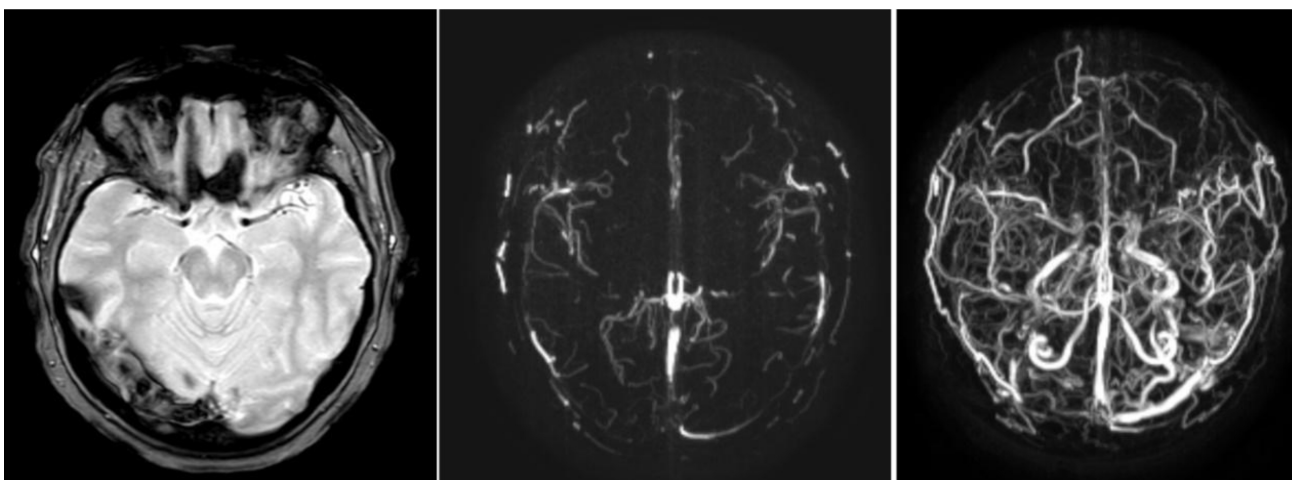


Figura 2. Venografía por RMN. A la izquierda: Secuencia T2-GRE. Se observa imagen heterogénea en región de seno venoso transversal derecho, correspondiente a los distintos estadios evolutivos de la enfermedad. En las otras dos imágenes, se observa el defecto de relleno correspondiente.

Ante la necesidad de iniciar anticoagulación, pero teniendo en cuenta el antecedente de sangrado uterino anormal, se decidió, en conjunto con el Servicio de Ginecología, la colocación de un sistema intrauterino de liberación de levonorgestrel (SIU), progestina sintética de segunda generación, para manejo local de la metrorragia, previa realización de ecografía ginecológica, que no presentó alteraciones patológicas.

Luego, se inició anticoagulación con heparina de bajo peso molecular y a las 72hs de internación, revirtió completamente el foco neurológico. Se realizó TCMC de encéfalo control, que no mostró cambios respecto a la previa. Permaneció 5 días en Terapia Intensiva y 3 días en Sala de Clínica Médica, desde donde se le otorgó el alta hospitalaria luego de lograr switch a anticoagulación oral con acenocumarol. Continúa en seguimiento por los servicios de Neurocirugía y Hematología, sin nuevas interurrencias.

DISCUSIÓN

La trombosis venosa cerebral es una entidad poco frecuente, pero importante de accidente cerebrovascular en adultos jóvenes, con una alta morbilidad asociada, generalmente relacionada al inadecuado tratamiento recibido al pensarse en otras patologías al ingreso y durante la internación (6, 7). El mecanismo fisiopatológico que subyace a la aparición de los síntomas es la hipertensión venosa no compensada, con consecuente disrupción de la barrera hemato-encefálica, hemorragias y edema cerebral (8). Su clínica se puede diferenciar en 4 cuadros básicos, que no suelen ocurrir de forma pura, sino solapados entre sí que, dejadas a libre evolución, los cuadros pueden solaparse y afectar a más de un componente:

- Cefalea +/- signos de hipertensión endocraneana, sobre todo en casos de trombosis de seno venoso sagital superior.
- Síndrome motor focal (déficit o convulsiones); puede estar presente en las trombosis de sistema venoso cerebral profundo o superficial.
- Deterioro del sensorio (pudiendo llegar al coma), presente en las trombosis de sistema venoso profundo.
- Neuropatías craneales +/- oftalmoplejía dolorosa, presente en las trombosis de seno sigmoide o cavernoso.

El diagnóstico consiste en la búsqueda de signos directos o indirectos de la patología en tomografía o resonancia magnética con contraste en tiempo venoso y el “gold standard”, continúa siendo la venografía. Los signos directos implican la visualización directa del trombo o de la falta de flujo secundaria al mismo; mientras que los signos indirectos son aquellos muestran sus consecuencias, infartos venosos,

edema, entre otros (9). El tratamiento de la TVC implica una estrategia tanto aguda como a largo plazo, donde el enfoque agudo se centra en detener la progresión del trombo y restaurar la circulación del seno venoso bloqueado, mientras que el tratamiento a largo plazo tiene como objetivo prevenir la recurrencia del trombo. La anticoagulación se considera el estándar de atención y la opción terapéutica principal durante el periodo agudo (10).

Se ha demostrado que la terapia anticoagulante es eficaz para reducir la hipercoagulabilidad sistémica, prevenir la propagación del trombo y evitar la recurrencia de la TVC. Las directrices para el tratamiento de la TVC recomiendan la anticoagulación tan pronto como sea posible, incluso en casos de hemorragia intracraneal, siempre y cuando no existan contraindicaciones (11). Durante la fase aguda, los anticoagulantes más comúnmente utilizados incluyen la heparina estándar y las heparinas de bajo peso molecular (HBPM), siendo las dosis subcutáneas de HBPM ajustadas al peso del paciente más efectivas y con un menor riesgo de hemorragia en comparación con la heparina estándar (12). Después de la fase aguda, se recomienda que los pacientes continúen con anticoagulantes orales a largo plazo. El tratamiento con anticoagulantes orales suele iniciarse junto con HBPM durante un período inicial de 3 a 5 días, y luego la HBPM se suspende una vez que el Índice Internacional Normalizado (RIN) se mantiene dentro del rango terapéutico objetivo de 2 a 3. Sin embargo, la duración del tratamiento con anticoagulantes orales debe individualizarse y considerarse en función de factores genéticos, desencadenantes, historial de recurrencia, seguimiento y riesgo potencial de hemorragia (13). La American Heart Association/American Stroke Association sugiere que los pacientes con TVC pueden tener la opción de recibir tratamiento adicional mediante trombólisis endovascular en centros especializados. La trombólisis endovascular consiste en la administración de agentes trombolíticos directamente en el lugar del coágulo, lo que ayuda a disolverlo y reabrir los senos o venas cerebrales obstruidos (6). Empero, es menester tener en cuenta que una revisión sistemática ha demostrado que la trombólisis endovascular conlleva un aumento significativo en el riesgo de complicaciones hemorrágicas mayores (14).

CONCLUSIÓN

La trombosis venosa cerebral es una patología infrecuente, pero de consecuencias graves a nivel funcional debidas, primariamente, al tratamiento inadecuado de la misma. Como se demuestra en el caso presentado, el diagnóstico puede ser tardío y aun así, una vez instaurado el tratamiento adecuado,

los síntomas pueden revertirse. Se debe hacer hincapié, por supuesto, en la reversión de aquellas causas que pudieran haber llevado al desarrollo de la trombosis. Es el trabajo interdisciplinario entre distintas especialidades el que finalmente permitirá influir en el pronóstico de esta patología.

BIBLIOGRAFÍA

1. Stam J. Thrombosis of the cerebral veins and sinuses. *N Engl J Med.* 2005 Apr 28;352(17):1791-8. doi: 10.1056/NEJMra042354. PMID: 15858188.
2. Masuhr F, Mehraein S, Einhüpl K. Cerebral venous and sinus thrombosis. *J Neurol.* 2004 Jan;251(1):11-23. doi: 10.1007/s00415-004-0321-7. PMID: 14999484.
3. Idiculla PS, Gurala D, Palanisamy M, Vijayakumar R, Dhandapani S, Nagarajan E. Cerebral Venous Thrombosis: A Comprehensive Review. *Eur Neurol.* 2020;83(4):369-379. doi: 10.1159/000509802. Epub 2020 Sep 2. PMID: 32877892.
4. Capecechi M, Abbattista M, Martinelli I. Cerebral venous sinus thrombosis. *J Thromb Haemost.* 2018 Oct;16(10):1918-1931. doi: 10.1111/jth.14210. Epub 2018 Jul 11. PMID: 29923367.
5. Ulivi L, Squitieri M, Cohen H, Cowley P, Werring DJ. Cerebral venous thrombosis: a practical guide. *Pract Neurol.* 2020 Oct;20(5):356-367. doi: 10.1136/practneurol-2019-002415. PMID: 32958591.
6. Alet M, Ciardi C, Alemán A et al. Argentinian Stroke and Cerebrovascular Diseases Study Group - Argentine Neurological Society. Cerebral venous thrombosis in Argentina: clinical presentation, predisposing factors, outcomes and literatura review. *J Stroke Cerebrovasc Dis.* 2020 Oct;29(10):105145. doi: 10.1016/j.jstrokecerebrovasdis.2020.105145. Epub 2020 Jul 28. PMID: 32912503.
7. Aguilera C, Lerman D, Quinteros M, Previgliano I, Ceraso D. Trombosis venosa cerebral e hipertensión endocraneana. *Medicina Intensiva.* Vol 30 N° 1. 2013
8. Shapiro M, Raz E, Nossek E et al. Cerebral venous anatomy: implications for the neurointerventionalist. *J Neurointerv Surg.* 2023 May;15(5):452-460. doi: 10.1136/neurintsurg-2022-018917. Epub 2022, Jul 8. PMID: 35803732.
9. Oliveira IM, Duarte JÁ, Dalaqua M, Jarry VM, Pereira FV, Reis F. Cerebral venous thrombosis: imaging patterns. *Radiol Bras.* 2022 Jan-Feb;55(1):54-61. doi: 10.1590/0100-3984.2021.0019. PMID: 35210665; PMCID: PMC8864687.
10. Saposnik G, Barinagarrementeria F, Brown RD Jr et al. American Heart Association Stroke Council and the Council on Epidemiology and Prevention. Diagnosis and management of cerebral venous thrombosis: a statement for healthcare professionals from the American Heart Association/American Stroke Association. *Stroke.* 2011 Apr;42(4):1158-92. doi: 10.1161/STR.0b013e31820a8364. Epub 2011. Feb 3. PMID: 21293023.
11. Ferro JM, Boussier MG, Canhão P, Coutinho JM, Crassard I, Dentali F. European Stroke Organization guideline for the diagnosis and treatment of cerebral venous thrombosis-endorsed by the European Academy of Neurology. *Eur J Neurol.* (2017) 24:1203–13. doi: 10.1111/ene.13381.
12. Misra UK, Kalita J, Chandra S, Kumar B, Bansal V. Low molecular weight heparin versus unfractionated heparin in cerebral venous sinus thrombosis: A randomized controlled trial. *Eur J Neurol.* 2012;19:1030–1036. doi: 10.1111/j.1468-1331.2012.03690.x.
13. Ferro JM, Canhão P, Stam J, et al. Delay in the diagnosis of cerebral vein and dural sinus thrombosis: influence on outcome. *Stroke.* 2009 Sep;40(9):3133-8. doi: 10.1161/STROKEAHA.109.553891. Epub 2009 Jul 16. PMID: 19608994.
14. Dentali F, Squizzato A, Gianni M et al. Safety of thrombolysis in cerebral venous thrombosis. A systematic review of the literature. *Thromb Haemost.* 2010 Nov;104(5):1055-62. doi: 10.1160/TH10-05-0311. Epub