

TRATAMIENTO DE FÍSTULAS ENTEROCUTÁNEAS CON SISTEMA DE VACÍO Y COMPACTACIÓN

TREATMENT OF ENTEROCUTANEOUS FISTULA WITH A VACUUM-COMPACTION SYSTEM

*NICOLAS GORDILLO, MARTIN MERLI, FERNANDO CARIGNANO,
ALEJANDRO CEBALLOS, STELLA LANARI.*

*Servicio de Cirugía General. Hospital Interzonal General «Dr. José Penna» .
Bahía Blanca. Argentina*

Resumen: Introducción: El tratamiento de fistulas enterocutaneas (FEC) se implementó en la década de los 90. El sistema de vacío y compactación (SIVACO) es un método que aumenta el cierre no quirúrgico de las fístulas que disminuye la morbi-mortalidad esperada y reduce notablemente los costos del tratamiento tradicional. **Objetivos:** Mostrar los resultados obtenidos al tratar enfermos con FEC utilizando SIVACO y las ventajas que se alcanzaron con el mismo: Direccionamiento o cierre de la fistula, mejoría del estado nutricional, posibilidad de movilización y alimentación oral precoz. **Diseño:** Retrospectivo, descriptivo. **Materiales y Métodos:** Los datos se obtuvieron de las historias clínicas registradas en la base de datos del Servicio de Cirugía General de pacientes que padecieron FEC y fueron tratados con SIVACO. Se determinaron tres grupos de pacientes según la utilidad del SIVACO.: 1) cierre de la

fistula; 2) direccionamiento de las fistulas, 3) sin utilidad.

Resultados: Se incorporaron 9 pacientes con FEC entre enero de 2007 y marzo de 2011. Se evidenció que en los pacientes tratados con SIVACO, los débitos fistulosos disminuyeron en 7 de ellos y de éstos, 6 evolucionaron a un cierre completo. La resolución global no quirúrgica de la fistula se observó en el 67 % de los casos. En dos casos fue útil sólo para direccionar la fistula, preservar la higiene, la comodidad del paciente y protección de la piel, y en uno no tuvo utilidad. **Conclusiones:** La FEC es una patología compleja y de difícil manejo. El uso del SIVACO ofrece una alternativa al tratamiento quirúrgico y aún si no se lograra el cierre de la fistula, prepara al paciente para enfrentar el tratamiento definitivo con un mejor estado clínico y nutricional.

Palabras Claves: Fístula entero-cutánea, SIVACO, débitos.

Correspondencia:

Dr. Nicolás Gordillo. Avda. Láinez 2401. Servicio de Clínica Quirúrgica. CP (B8001DDU) Bahía Blanca - Provincia de Buenos Aires - República Argentina. E-mail: dr-ngordillo@hotmail.com

Recibido: 15 de Enero de 2011

Aceptado: 12 de Febrero de 2011

Abstract:Introduction: The treatment of enterocutaneous fistulae (ECFs) was implemented in the 1990's. Fernández et al. developed the SIVACO system (Spanish acronym for Vacuum-Compaction System), a method that increases non-surgical closure of fistulae, decreases the expected morbidity and mortality, and significantly reduces the cost of traditio-

nal treatment. **Objectives:** The aim of this paper is to show the results obtained when treating patients with ECFs using SIVACO and the benefits of this system, i.e. fistula addressing or closure, improved nutritional status, and early patient mobilization and oral feeding. **Design:** Retrospective, descriptive. **Materials and Methods:** Data were obtained from medical records from the General Surgery Department database of patients who suffered ECFs and were treated using SIVACO. Three groups of patients were identified according to SIVACO's usefulness: 1) fistula closure; 2) fistula addressing; 3) no benefits. **Results:** 9 patients with ECFs were incorporated between January 2007 and March 2011. It was evident that in patients treated using SIVACO, fistula output decreased in 7 of them and 6 of these evolved into a full closure. Fistula non-surgical global resolution was observed in 67% of cases. In two cases it was useful just for addressing the fistula, preserving hygienic conditions, promoting the patient's comfort, and protecting the skin; in only one case it was useless. **Conclusions:** ECF is a complex and difficult to manage disease. The use of SIVACO offers an alternative to surgical treatment and even if the fistula closure is not achieved, it prepares the patient for facing the final treatment with an improved clinical and nutritional status.

Key Words: enterocutaneous fistula, SIVACO, outputs

INTRODUCCIÓN

Las fistulas enterocutáneas son unas de las complicaciones más serias para el cirujano, se acompañan de una elevada mortalidad, que va del 10 al 30% según diferentes series y que puede aumentar hasta 60% cuando coexiste con factores agravantes como sepsis, desnutrición y trastornos hidroelectrolíticos entre otros (1-6). Además insume un tiempo prolongado de estadía hospitalaria, con la consecuente demanda de recursos profesionales y económicos, independientemente que el tratamiento sea exitoso o no (3,5).

Se define fistula a una comunicación anormal entre dos superficies epitelizadas, es decir entre dos órganos huecos o bien entre un órgano hueco y la piel (3,5-7). Se pueden clasificar según su etiología en postquirúrgicas o no postquirúrgicas, siendo las primeras las más frecuentes (75 a 90%) (3,5,7,8). Desde el punto de vista anatómico se pueden clasificar en internas y externas; las primeras comunican dos vísceras huecas y son denominadas según los órganos involucrados y las externas comunican un órgano hueco con la piel, si este órgano pertenece al tracto digestivo se designan

fistulas enterocutáneas (3-5,7). El intestino delgado es la porción más frecuentemente comprometida (9). Además se pueden dividir, según sea el volumen excretado menor o mayor a 500 ml en 24 hs, en de bajo o alto débito respectivamente (3,6,7) o leve (<200 cc/24 hs) moderado (200-500 cc/24 hs) o alto débito (500 cc / 24 hs) (2,3,5,8,10).

El tratamiento quirúrgico inicial sólo está indicado ante situaciones particulares, fuera de las cuales el tratamiento inicial debe ser conservador. Este consta de ciertos principios que pueden variar según el autor, pero que en general son: corregir el desequilibrio hidroelectrolítico, combatir la sepsis, mejorar el estado nutricional, controlar el flujo de la fistula, proteger la herida y aguardar la posibilidad del cierre espontáneo o realizarlo finalmente mediante cirugía (3,8,9).

A fines de los '80 y principio de los '90 se comienza a tratar las FEC con sistemas de presión negativa (3,11,12). En el año 1992, Fernández y col., desarrollaron un método de oclusión del orificio intestinal por compactación a muy bajas presiones al que denominó SIVACO (sistema de vacío y compactación). Este método se aplicó a 14 pacientes con fistulas enterocutáneas de alto volumen y se reportó curaciones en 13 de ellos. Esto significó reducir la mortalidad a un 7% para una serie cuyas cifras esperadas por el score APACHE II eran del 42,5% (3,4).

La técnica consta de una cámara de vacío conectada a un sistema de aspiración por medio de tubuladuras, que, al activarse, ocluyen el orificio de la fistula y de esta forma permiten que el tránsito intestinal retome su camino normal (3,5,13-16). El método ofrece distintos niveles de resultados: a) *curativo*: cuando logra el cierre de la fistula sin cirugía; b) *temporizador*: cuando permite la mejoría del estado general del paciente para afrontar en mejores condiciones la cirugía definitiva; c) *paliativo*: brindando una mejor calidad de vida a aquellos con patología neoplásica avanzada (3-6). El sistema de vacío y compactación parece aumentar el cierre espontáneo de las fistulas, pero lo más importante es que parece reducir la mortalidad (2,3,15,16).

Con respecto a la evolución de las heridas, múltiples reportes indican que promueve la angiogénesis, estimula la granulación, favorece el afrontamiento de los bordes y disminuye el edema, a la vez que evita la acción deletérea de los jugos intestinales sobre la herida (2,3,9,10,14,17,18).

El objetivo de este trabajo es describir la experiencia y los resultados obtenidos al utilizar este sistema en el Servicio de Clínica Quirúrgica del Hospital Interzonal General «Dr. José Penna» de Bahía Blanca.

MATERIALES Y MÉTODOS

Desarrollamos un estudio retrospectivo, obteniendo la información de las historias clínicas registradas en la base de datos del Servicio de Cirugía General del Hospital «Dr. José Penna» de Bahía Blanca.

Se incluyeron aquellos pacientes que padecieron fistulas enterocutáneas y fueron tratadas con SIVACO durante el periodo comprendido entre enero de 2007 (fecha en la cual se comenzó con esta práctica en nuestro servicio) y Marzo de 2011. Se incorporaron 9 pacientes de los cuales 5 fueron hombres y 4 mujeres, con un promedio de edad de 50 años (rango 22 a 70 años).

Los datos relevantes fueron consignados en una ficha desarrollada para tal fin. Además se representaron en gráficos de líneas los débitos fistulosos y los cambios en el perfil nutricional en relación al inicio del uso de SIVACO, de la nutrición parenteral y oral. Los débitos fueron consignados en mililitros/24 horas y las proteínas totales y albúmina en mg/dl.

Los motivos de ingreso de los pacientes, que luego fueron tratados con SIVACO fueron: heridas de arma de fuego en abdomen (dos), reconstrucciones del tránsito intestinal (dos), peritonitis generalizada (una) y abdomen agudo obstructivo por enfermedad neoplásica (uno), gastrectomía total (una), resección intestinal por hernia estrangulada (una) y colectomía total (una).

Encontramos como causa de fistula, dehiscencia de sutura en el 6 de los casos, 2 por decúbito debido a mallas de polipropileno en abdomen abierto y contenido, y una de causa no aclarada. El segmento intestinal afectado fue yeyu-

no-íleon en 8 pacientes y duodenal en el restante.

En todos los enfermos se realizó fistulografía. Todas las fistulas fueron de alto débito (> 500 cc). La fistula se reconoció entre el tercer y decimotercero día postoperatorio (Rango día 3 - día 18).

Una vez constatada la fistula comenzamos a realizar SIVACO; iniciando entre el primer día de detección y el vigesimosegundo día (Rango día 1 - día 22). El sistema debió ser armado en general una vez por día, y el tiempo que insumió el armado fue de 27 minutos aproximadamente.

Todos los pacientes recibieron alimentación parenteral y análogos de la somatostatina, comenzando entre el tercer y cuarto día. El inicio de la alimentación oral varió entre el día 3 y el 45 de diagnosticada la fistula. Ésta no se instauró hasta que los débitos disminuyeron a un valor aceptable (d» 100 ml/24 hs) y en algunas oportunidades hubo que suspenderla por el aumento considerable del mismo.

El armado de SIVACO comienza con una profunda limpieza de la herida, así como de la piel. En contacto con las vísceras se coloca una delgada capa de alginato de calcio, luego una o dos sondas de aspiración fenestradas tipo K-10, se cubren los bordes de la herida y defectos de la piel con pasta de Karaya®, incorporando las sondas ante citadas al reborde de la pasta. Se cubren éstas y la herida con gasas pequeñas, y finalmente se oblitera todo el sistema con una lámina de nylon autoadhesiva. Las sondas se conectan al sistema de aspiración central y se regula la presión con manómetro entre - 200 y - 400 mm Hg o hasta que se colapse el contenido de la herida firmemente. El sistema debe volverse a armar cuando se pierde el vacío o se detectan filtraciones.

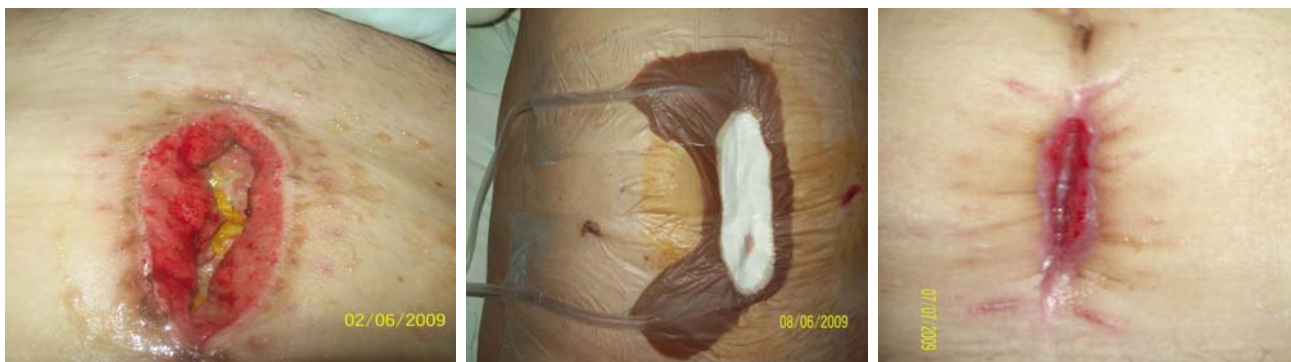

Figura 1. Evolución del cierre de la fistula y de la herida con el uso de SIVACO.

RESULTADOS

Los débitos fistulosos disminuyeron de manera evidente en 7 de los 9 pacientes luego de comenzar con SIVACO; de éstos, 6 progresaron a un cierre completo. Se muestran los Débitos Fistulosos de los nueve pacientes.

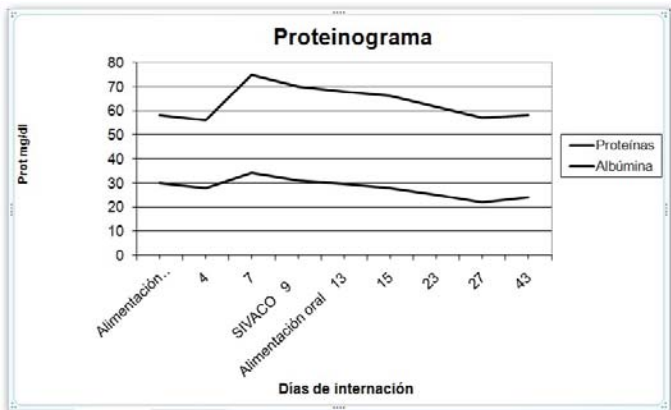
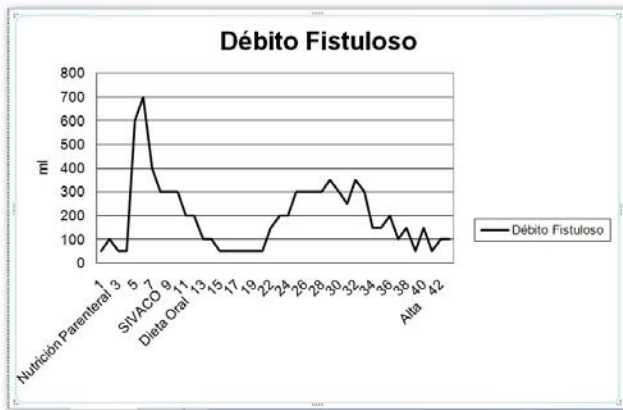
La resolución global no quirúrgica de la fistula se observó en la mayoría de los casos, siendo útil en el resto para el direccionamiento de la fistula, para preservar la higiene, para la mayor comodidad del paciente, y mejor protección de la piel. En un paciente no tuvo utilidad por tratarse de una fistula lateral de intestino delgado que evolucionó a terminal.

De los tres pacientes en quienes no obtuvimos el cierre espontáneo (no quirúrgico), dos fueron sometidos a cirugía. De éstos, uno fue tratado con éxito y el otro presentó una recidiva de su FEC. El tercer paciente decidió no operarse por presentar alto riesgo quirúrgico.

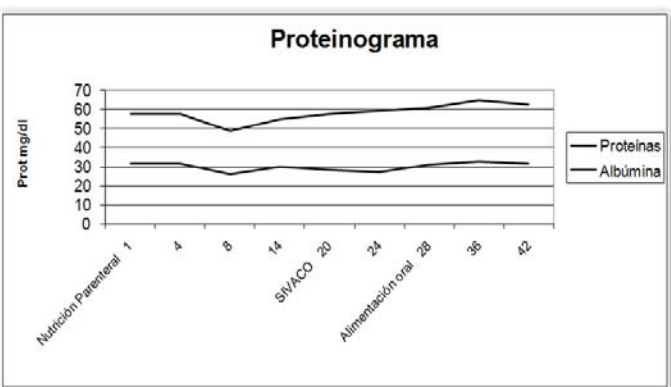
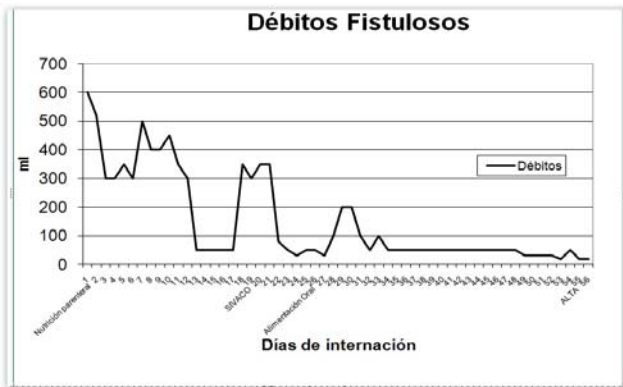
Observamos que la alimentación parenteral sólo ayuda a mantener el estado nutricional y, en cambio, registramos que la alimentación oral aumenta sensiblemente los valores del proteinograma. Se muestran los Proteinogramas de los 9 pacientes.

Sólo en un enfermo se utilizó alimentación enteral junto con la alimentación parenteral por tratarse de una cirugía programada de gastrectomía total donde se realizó yeyunos-tomía. En este paciente el SIVACO tuvo un resultado favorable.

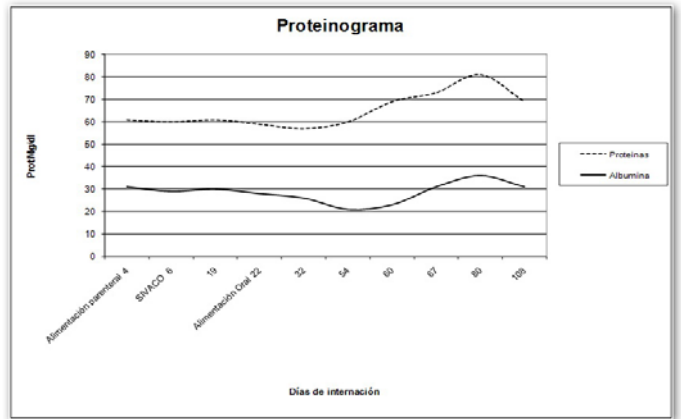
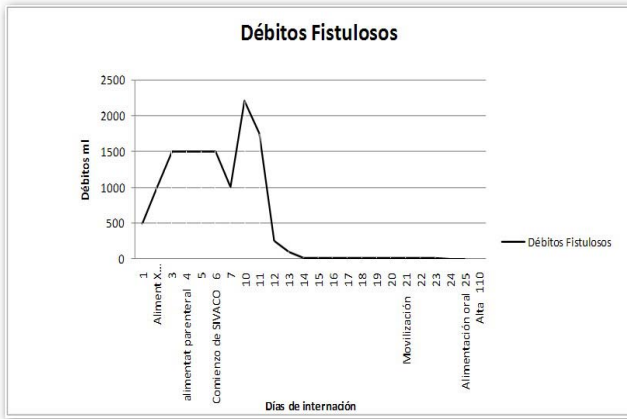
Se evidenció que los débitos fistulosos aumentaron transitoriamente luego de comenzar con la alimentación por vía oral en un tercio de los pacientes, para luego ir disminuyendo de manera constante. Cabe destacar que no pudimos constatar una ventaja clara con respecto a la posibilidad de deambulación del paciente ya que en nuestro hospital no contamos con bombas de vacío constante portátiles.



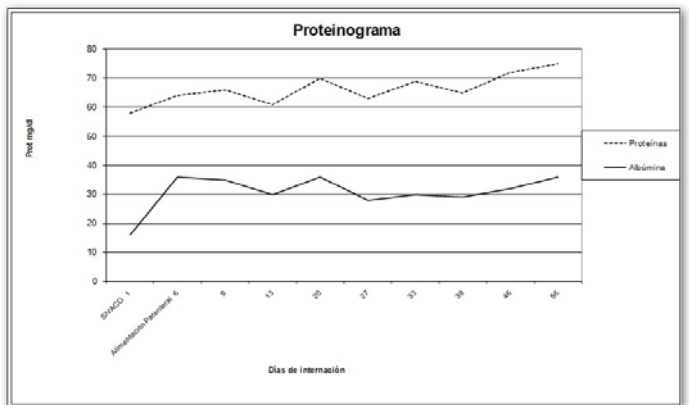
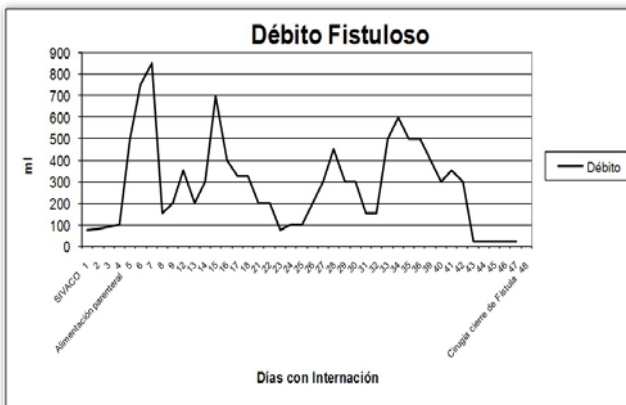
Paciente 1.



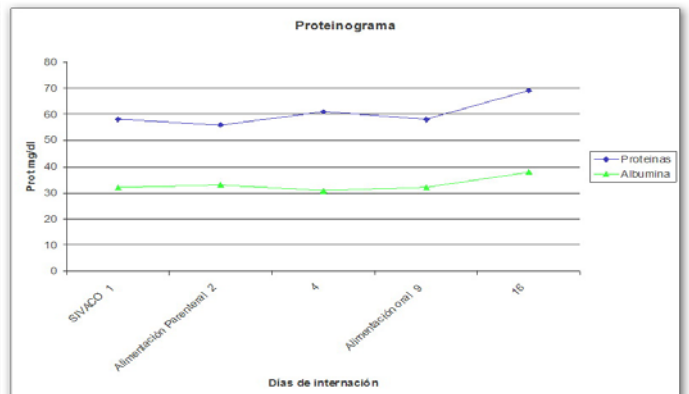
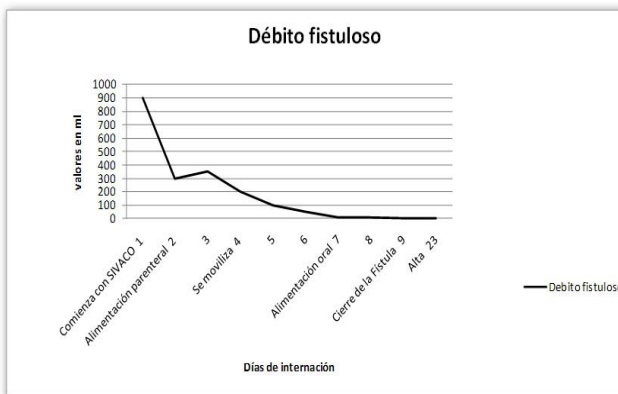
Paciente 2.



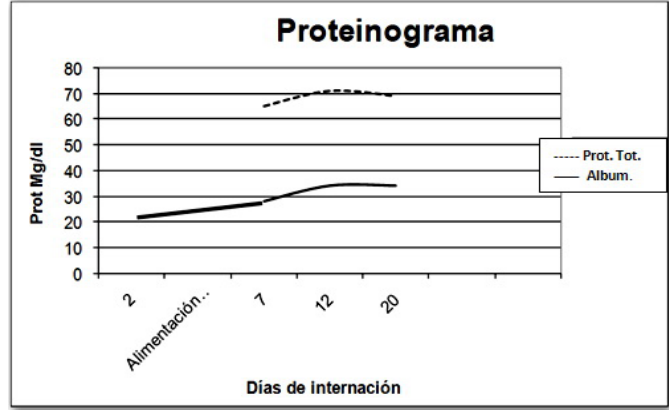
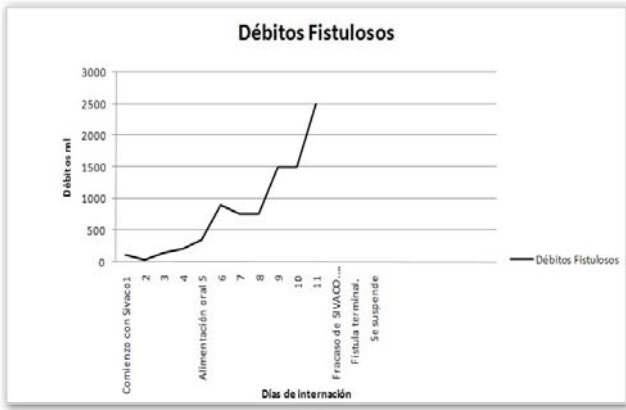Paciente 3.




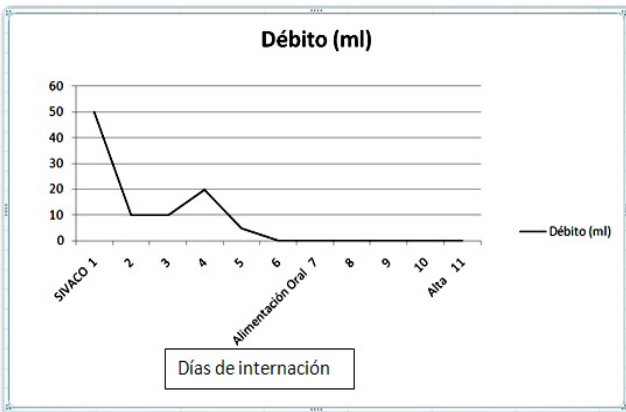
Paciente 4.



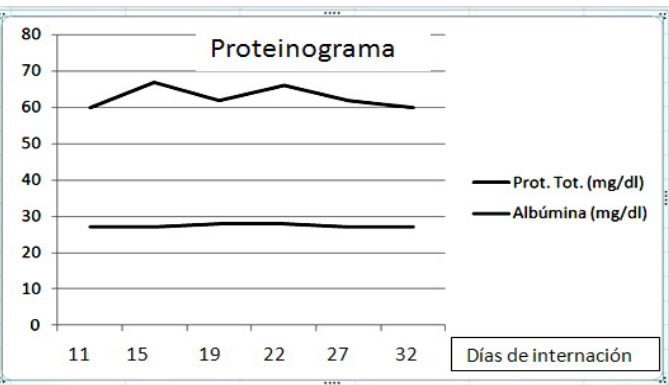
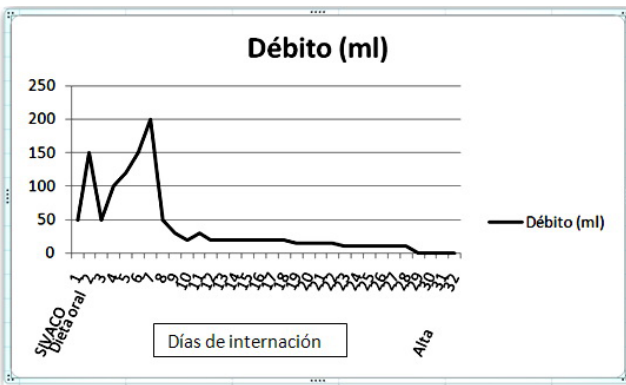
Paciente 5.



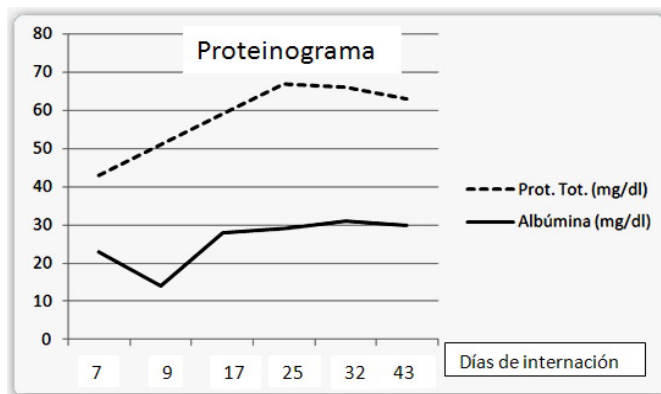
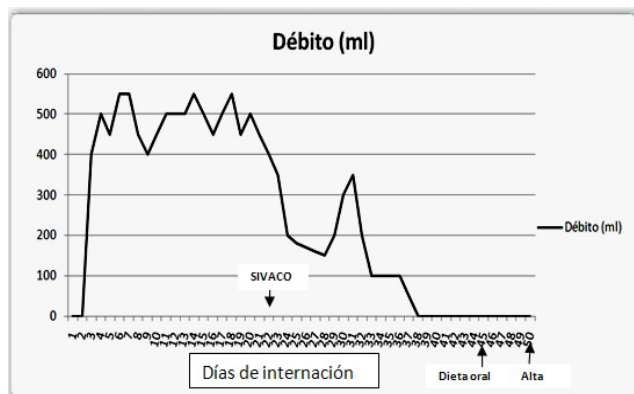
Paciente 6.



Paciente 7.



Paciente 8.



Paciente 9.

DISCUSIÓN

El sistema de vacío y compactación se ha convertido en una útil herramienta más para el tratamiento actual de las fistulas enterocutáneas. Si bien en la literatura se han descrito tasas de cierre fistular de hasta el 78%, Waestein describe una tasa de cierre sin cirugía del 51%, más próxima a nuestras estadísticas (3).

En un paciente el SIVACO fracasó por tratarse de una fistula lateral que evolucionó a labiada y luego a terminal. El SIVACO no es de utilidad cuando se utiliza para fistulas terminales o labiadas (9), en cuyo caso se recomienda el sistema de lavado y aspiración, preconizado por Trémolières. La alimentación oral se comenzó entre el tercer día y el cuadragésimo quinto día (Rango día 3- día 45) en contraposición con Wainstein que lo inició más precozmente (3). El proteinograma mostró un aumento de sus valores relacionado con la ingesta oral en 7 de los 9 pacientes.

No pudimos demostrar los beneficios de la deambulación con el SIVACO armado ya que no dispusimos de bombas de vacío portátiles, aunque estimulamos la deambulación alterna con sólo apósitos y faja sobre la herida. La posibilidad de movimientos de rotación lateral nos permitió evitar la producción de escaras.

Es notorio el beneficio que se obtiene con el SIVACO respecto a la evolución de la herida. Permite controlar la dermatitis causada por los jugos intestinales, disminuye el edema, estimula la granulación, promueve la angiogénesis y el afrontamiento de los bordes de la herida. Además proporciona confort y mayor higiene para el paciente cuando se los

compara con los sistemas clásicos (2,3,9,10,14,17,18).

Si bien una de las ventajas del SIVACO es poder prescindir de los análogos de la somatostatina y de la alimentación parenteral (y con ello reducir el costo) (3,11), nosotros utilizamos el sistema junto a la mencionada terapéutica y, como consecuencia, no pudimos demostrar tal beneficio.

Por último, consideramos al SIVACO como un sistema efectivo para tratar fistulas de alto débito de intestino delgado laterales (fistulas tratadas en nuestra serie). Es un método conservador, económico y reproducible que permite alimentar al paciente de la manera más fisiológica y efectiva, permitiendo además preservar la higiene y el confort, a la vez que nos permite evaluar adecuadamente los débitos fistulares.

BIBLIOGRAFÍA

1. Visschers R, Olde Damink S, Winkens B, Soeters PB, Van Gemert WG. Treatment Strategies in 135 Consecutive Patients with Enterocutaneous fistulas. *World J Surg* 2008; 32:445-53.
2. Boulanger K, Lemaire V, Jacquemin D. Vacuum-assisted Closure of Enterocutaneous Fistula. *Acta Chirurgica Belgica* 2007; 107: 703-5.
3. Wainstein DE. Fistulas enterocutáneas posoperatorias de alto flujo. Tratamiento local con presión subatmosférica. Tesis de Doctorado en Medicina. Universidad de Buenos Aires. Facultad de Medicina. Año 2008.
4. Fernández ER, Cornalo AO, Gonzalez D, Villela V. Nuevo enfoque en el tratamiento de las fistulas enterocutáneas postquirúrgicas. *Rev Argent Ciruj*. 1992; 62: 117-27.
5. Martínez-Ordaz JL, Luque-de-León E, Suárez-Moreno RM, et al. Fistulas enterocutáneas postoperatorias. *Gaceta Médica de*

- México. 2003; 139 (2): 144-51.
6. Gomez Portilla A, Martínez DeLecea C, Cendoya I. et al. Treatment of complex enterocutaneous fistulas using the open vacuum-pack technique as a better therapeutic option. Elsevier. *Cir Esp*. 2009; 85 (4): 258-60.
 7. Evenson AR, Fischer JE. Current Management of Enterocutaneous Fistula. *J Gastrointest Surg* 2006; 10: 455-64.
 8. Meguid M, Campos A, Tratamiento quirúrgico de fistulas gastrointestinales. *Clínicas quirúrgicas de Norteamérica*. 1996; 76 (5).
 9. Irlles Rocamora JA, Torres Arcos C. Fistula enteral; manejo clínico. *Nutrición Clínica en Medicina*. 2008; 2 (1): 12-22.
 10. Cro C, George K.J, Donnelly J, et al. Vacuum assisted closure system in the management of enterocutaneous fistulae. *Postgrad Med J* 2002;78:364-5.
 11. Aldo da Cunha Medeiros, Carlos Ernani Rosado Soares. Treatment of enterocutaneous fistulas by high-pressure suction with normal diet . *The American Journal of Surgery*. 1990; 159 (4): 411-3.
 12. Chariker ME, Jeter KF, Tintle TE. Bottsford JE. Effective management of incisional and cutaneous fistulae with closed suction wound drainage. *Contemporary Surgery*. 1989; 34 : 59-63.
 13. Ramirez Hernandez JM, Becerril Perez M, Sánchez Medina R, et al. Sistema e presión negativa en el manejo del abdomen abierto por sepsis. *Rev Asoc Mex Med Crit y Ter Int* 2007;21(2):74-9
 14. Ruiz López M, Carrasco Campos J, Sanchez Perez B. et al. Uso de terapias con presión negativa en heridas con fistulas entéricas. *Cirugía Española* 2009; 86 (1): 29-32.
 15. Borraez O, Borraez B. Cierre de heridas y fistulas con «sistema de presión negativa tipo Colombia». *Rev Colomb Cir* 2009; 24: 236-43.
 16. Brox-Jimenez A, Díaz Gomez D, Parra-Membrives P, et al. Sistema de cierre asistido por vacío en heridas complejas. Estudio retrospectivo. *Cirugía española*. 2010; 87(5): 312-7.
 17. Miller PR, Wayne Meredith J, Johnson JC. et al. Prospective Evaluation of Vacuum-Assisted Fascial Closure After Open Abdomen. *Annals of Surgery* 2004; 239 (5) 608-16.
 18. Goverman J, Yelon JA, Platz JJ. et al. The «Fistula VAC,» a Technique for Management of Enterocutaneous Fistulae Arising within the Open Abdomen: Report of 5 Cases. *The Journal of Trauma* 2006; 60(2): 428-31.