

## ENFERMEDAD DE CREUTZFELDT-JAKOB. PRESENTACIÓN DE UN CASO.

### CREUTZFELDT-JAKOB DISEASE. A CASE REPORT.

*GUSTAVO TOMBOLINI, MARIA SOLEDAD URBANO, JAVIER LUDUEÑA,  
ANTONELLA BEFANI BERNAL, SOFIA KLINZUK, GUSTAVO MARTEARENA,  
LILIANA AVILA, PAOLA D'ANGELO, RAMIRO LINARES, ESTEBAN CONFINI,  
DIEGO MAURIZI, FRANCISCO CRIADO*

*Servicio de Clínica Médica. Hospital Naval de Puerto Belgrano*

---

**Resumen:** La enfermedad de Creutzfeld-Jakob es una enfermedad degenerativa subaguda del encéfalo clasificada dentro de las encefalopatías espongiiformes transmisibles. La incidencia en el mundo entero es de 1 /1 millón. En la Argentina, no existen datos para evaluación de incidencia ni mortalidad. Desde 1945 a 1997 se informaron 50 casos confirmados con anatomía patológica. La edad promedio de los pacientes afectados fue de 55, 8 años. La relación hombre-mujer fue 1:0,70 . Se presenta el caso clínico de una mujer de 72 años ,que comienza 40 días previos al ingreso con diplopía, alteraciones en el campo visual y en la visión en colores, acúfenos, cambios en la conducta y alteraciones del ritmo sueño-vigilia. Luego se agregan alteraciones en la marcha, desviaciones posturales y debilidad de miembros inferiores hasta llegar a la postración. Se interpreta el cuadro

como demencia subaguda con etiología desconocida. La RMI de cerebro mostró lesiones focales difusas en sustancia blanca; el EEG complejos de 1/segundo periódicas, difusamente distribuidas, por lo que se sospecha encefalopatía espongiiforme de Creutzfeldt-Jakob. La determinación de proteína 14-3-3 en líquido cefalorraquídeo, fué positiva. Se realiza tratamiento de sostén, presentando estabilidad inicial, pero desarrolla en forma posterior una neumonía intrahospitalaria y fallece. Se toma biopsia cerebral post mortem donde se observan cambios espongiiformes en todas las capas, con lo que se obtiene diagnóstico definitivo. Se presenta dicho caso por su baja frecuencia de presentación y la complejidad del diagnóstico diferencial de las demencias subagudas.

**Palabras claves:** enfermedad de Creutzfeld-Jakob, encefalopatías por priones, demencia subaguda. Encefalopatía espongiiforme.

**Abstract:** Creutzfeldt-Jakob disease is a transmissible spongiform encephalopathy (TSE) that affects the CNS with no treatment and ominous prognosis in less than a year. It may occur in an inherited, infectious or sporadic form with a prevalence of less than 1 case/per million worldwide. There are no exact data in Argentina on the incidence or mortality of this disease, but between 1945 and 1997, 50 cases were confirmed either by biopsy or autopsy. It affects patients in

---

**Correspondencia:**

Dr. Gustavo Tombolini .  
Belgrano 1301. (8109) - Punta Alta, Provincia de Buenos Aires.  
**E-mail:** tombolinigustavo@hotmail.com

**Recibido:** 30 de Junio de 2009

**Aceptado:** 22 de Octubre de 2009

their fifties (mean 55.8 years) with a slight prevalence in men (1:0.7). The clinical case of a 72 year old woman is presented here. Symptoms started 40 days before being admitted at the hospital with diplopia, visual field and color vision alterations, acufens, behavioral changes, and sleep/wake rhythm alterations. Later, walking alterations, postural deviations, and weakness in lower limbs appeared leading to patient prostration. The case is interpreted as sub-acute dementia of unknown etiology. The brain MRI scan showed diffused white-matter focal lesions; the EEG showed periodic 1/ second, diffusely distributed complexes, thus Creutzfeldt-Jakob spongiform encephalopathy is suspected. Protein 14-3-3 determination in cerebrospinal fluid was positive. Support treatment is carried out, showing initial stability; however, the patient later develops intra-hospital pneumonia and dies. A brain biopsy is performed and spongiform changes are observed in all the layers, thus obtaining the final diagnosis. This case is presented because of its low occurrence and the complexity of differential diagnosis of sub-acute dementias.

**Keywords:** Creutzfeldt-Jakob disease, prion encephalopathies, sub-acute dementia, spongiform encephalopathy.

## INTRODUCCION

La enfermedad de Creutzfeldt-Jakob es una enfermedad degenerativa subaguda del encéfalo clasificada dentro de las encefalopatías espongiiformes transmisibles. En los años recientes esta enfermedad ha cobrado importancia debido a la emergencia de la encefalopatía espongiiforme bovina epidémica seguido de la aparición de la nueva variante de la enfermedad de Creutzfeldt-Jakob.

La incidencia en el mundo entero es de 1/1 millón (1). En la Argentina, no existen datos para evaluación de incidencia ni mortalidad. Desde 1945 a 1997 se informaron 50 casos confirmados con anatomía patológica.

El inicio del cuadro clínico es gradual (semanas o meses) en el 80% de los casos y aguda (días) en el porcentaje restante. La edad promedio de los pacientes afectados fue de 55, 8 años. La relación hombre-mujer fue 1:0,70 (2). La duración media luego de instaurado el cuadro clínico es de 7.6 meses. El 80% de los pacientes con enfermedad esporádica mueren dentro del año (3).

La incidencia en el mundo entero es de 1 caso/1 millón. En la Argentina, no existen datos para evaluación de incidencia ni mortalidad. Desde 1945 a 1997 se informaron 50 casos confirmados con anatomía patológica.

## CASO CLINICO

Paciente femenina de 72 años que comienza con un cuadro de mal estado general interpretado como un síndrome gripal. Desde esa fecha progresa hacia un cuadro de 40 días de evolución caracterizado por:

- Alteraciones visuales: diplopía, alteraciones de visión en colores, alteraciones inespecíficas del campo visual y visión bultos (al principio son intermitentes y luego se hacen continuos)
- Cambios en la conducta (irritabilidad, alteración en sus relaciones interpersonales, agresividad)
- Alteraciones del ritmo sueño vigilia.
- Alteraciones motoras tales como inestabilidad en la marcha, desviaciones posturales, hasta llegar a debilidad extrema de miembros inferiores que le impedían deambular; estas alteraciones eran simétricas afectándose luego los miembros superiores.
- Alteraciones en la motilidad extrínseca ocular. Presentó también ataxia, apraxia y distonías

Permaneció lúcida y orientada en tiempo, espacio y persona, progresando hacia la afasia de comprensión, del lenguaje lecto-escrito con disminución del habla hasta llegar al mutismo.

**Exámen físico:** rigidez generalizada, signo de rueda dentada en miembros superiores, hiperreflexia osteotendinosa generalizada, Babinsky positivo bilateral, movimientos anormales flexo-extensores repetitivos autolimitados, a predominio de miembros superiores y también en miembros inferiores (sacudidas), pupilas isocóricas reactivas, reflejo fotomotor y consensual conservados, vagabundeo ocular y prostración.

Exámen del líquido cefalorraquídeo y TAC de cerebro, normales. RMI de cerebro: afectación de la sustancia blanca supratentorial de los lóbulos parietales, frontales y occipital izquierdo, existen: lesiones focales, puntiformes, menores a 5 mm, hiperintensas en flair y T2 e hipointensas en T1.

EEG: bradiarritmia cerebral difusa severa con ondas lentas que alternan de lado. No se constata actividad paroxística global.

### Diagnósticos diferenciales

Encefalopatía tóxica, metabólica o infecciosa (viral, parasitaria, por priones), enfermedad desmielinizante a determinar, encefalomiélitis aguda desmielinizante (EMAD) post infecciosa, o vasculitis de SNC.

### Diagnóstico presuntivo

Encefalopatía espongiiforme, encefalopatía por priones o enfermedad de Creutzfeldt-Jakob ya que presenta clínica compatible (demencia subaguda y movimientos anorma-

les), EEG compatible, RMI compatible. Con estos resultados clasifica como posible según los criterios diagnósticos para enfermedad de Creutzfeldt-Jakob. Para reclasificar de posible a probable se realiza Western Blot de proteína 14-3-3 en LCR la cual fue positiva.

Luego del día 35° de interacción la paciente desarrolla una neumonía intrahospitalaria, sepsis y luego de su 43° día de internación se constata óbito.

Se realiza autopsia parcial por craneotomía, se extraen dos cubos de 1,5 cm por 1,5 cm de la corteza de lóbulo temporal, la primera muestra fue conservada en formol al 10% y la segunda muestra en congelada a -20° cent. Se remitieron las muestras al instituto FLENI de BSAS (centro de referencia de encefalopatías por priones) siendo el diagnóstico final encefalopatía espongiiforme de Creutzfeldt-Jakob.

## DISCUSION

La enfermedad de Creutzfeldt-Jakob es una de las más conocidas demencias progresivas de curso rápido, es de tipo presenil, que se caracteriza por la degeneración del sistema nervioso central. Hasta la actualidad no tiene cura ni tratamiento (4).

Forma parte de las encefalopatías espongiiformes transmisibles. Estas están presentes tanto en humanos como en animales. En los humanos se presenta la forma *esporádica* que comprende la Enfermedad de Creutzfeldt-Jakob (ECJ) en un 85 % de los casos y el insomnio familiar fatal (IFF). La forma heredada o familiar corresponde al 15% y cuyo fenotipo comprende la ECJ, IFF y la enfermedad de Gerstmann-Sträussler-Scheinker (SSG). La forma *adquirida o iatrogénica* comprende la ECJ iatrogénica, el Kuru y la ECJ nueva variante.

**Etiología y forma de contagio** El agente etiológico comprende una isoforma de una proteína celular llamada proteína priónica (PrPc). La misma ha perdido la función normal y ha adquirido la capacidad de transformarse en una forma patológica. Esta proteína se expresa especialmente en el hipocampo y también se encuentra en corazón, músculo esquelético, en hígado y en páncreas. En su forma patológica sólo se expresa en el SNC.

En la ECJ nueva variante, se postula que el agente infeccioso se adquiere del ganado infectado con encefalopatía espongiiforme bovina (EEB) donde el agente infeccioso hace un salto a la barrera entre las especies.

En los casos de encefalopatía iatrogénica, el contagio se ha probado por medio de electrodos de plata contaminados para realizar electroencefalograma esterotáctico, también luego de injertos de duramadre, de inyección de hormona de

crecimiento y de trasplantes de córnea de donantes cadavéricos (5).

En la forma heredada se han encontrado mutaciones en el gen que codifica a esta proteína.

### Fisiopatología

Las tres formas de enfermedades priónicas (heredada, esporádica e infecciosa) se cree que comparten el mismo mecanismo patogénico, que comprende la conversión de la proteína priónica celular normal (PrPc) a la proteína priónica patológica (PrPsc). La PrPc es inestable y en su estado patológico puede autoasociarse y reclutar a otras proteínas inestables, llevando a la formación de PrPsc. Esta conversión sólo ocurre en el cerebro y sólo el cerebro tiene la capacidad de acumular este tipo de proteína. En la forma iatrogénica hay exposición a la PrPsc exógena y ésta causa la conversión de proteínas normales a patológicas.

### Hallazgos clínicos y métodos complementarios.

La ECJ se caracteriza clínicamente por la presencia de una demencia de rápida instauración, mioclonías y la presencia en el EEG de ondas trifásicas periódicas.

Las manifestaciones clínicas son variadas, la forma de inicio puede ser deterioro cognoscitivo o con trastornos del comportamiento. Se han descrito formas de presentación en forma de ceguera cortical (la variedad de Heidenham) o con semiología cerebelosa (variante de Brownell-Oppenheimer) y oculomotora.

A lo largo del curso clínico la afectación cognoscitiva se hace constante, con mioclonías, bradicinesia y rigidez. Se ha descrito también la afectación del sistema nervioso periférico en forma de neuropatía desmielinizante.

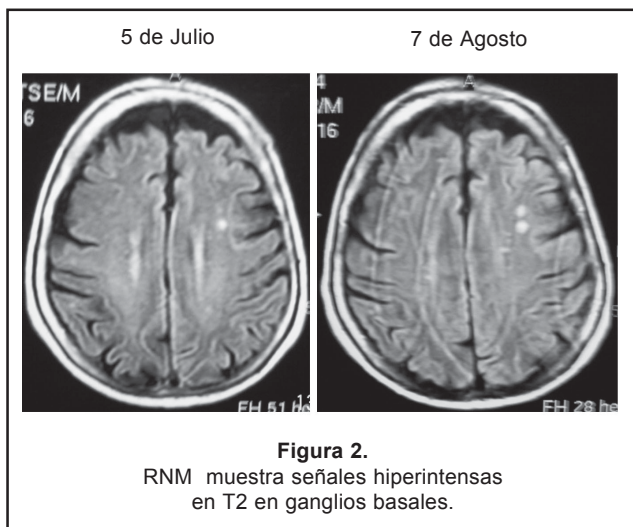
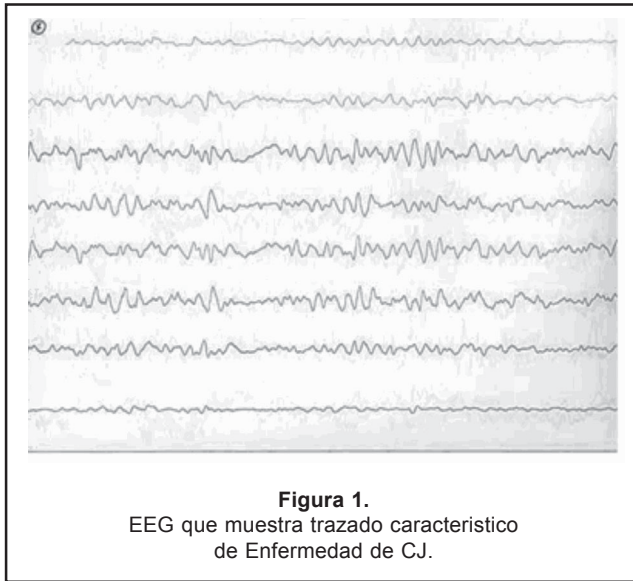
Los estudios de laboratorio de rutina y del LCR son normales. En el EEG al inicio del cuadro puede ser normal o no típico. Luego aparece actividad periódica sobre ambos lóbulos cerebrales, sincrónicas, en forma de ondas trifásicas a 1 ciclo/segundo, que presentan una sensibilidad y especificidad del 67 y del 86% respectivamente para la detección de la ECJ (6).

La RNM cerebro es normal en el estadio inicial. A medida que la enfermedad progresa la RNM muestra señales hiperintensas en T2 en ganglios basales. El mecanismo subyacente de los cambios de señal se desconoce (7).

La detección de la Proteína 14-3-3 en el LCR es un marcador específico dentro de las demencias. Alcanza su máxima concentración en el hipocampo y se relaciona con el grado de pérdida neuronal. Es más sensible que el EEG (8).

La presencia de la proteína predice el diagnóstico de ECJ, categorizándolo como *posible* donde no aparece el EEG típico y reforzando el diagnóstico clínico en los ECJ «probables» o para diferenciarlo de demencias donde también aparece el EEG típico.

El diagnóstico *definitivo* se logra por medio del estudio histopatológico del cerebro. Mientras que la detección de la proteína 14-3-3, los complejos periódicos en el EEG junto con las manifestaciones clínicas, permiten el diagnóstico de *probable* mientras el paciente está todavía con vida. La confirmación diagnóstica debe basarse en la alteraciones anatómo patológicas típicas y, si fuera preciso, en la demostración de la proteína priónica en el tejido cerebral mediante técnicas de inmunohistoquímica (9,10).



## CONCLUSION

Se presenta dicho caso por la baja casuística sobre todo de los casos confirmados por anatomía patológica, y se concluye que a pesar de ser pocos los casos se debe tener un alto índice de sospecha en pacientes con demencia subaguda. Postulamos que también sería posible que la enfermedad sea subdiagnosticada ya que algunos de los métodos complementarios que se requieren para el diagnóstico no son accesibles para todos los centros de salud.

## BIBLIOGRAFIA

1. Sy M, Gambetti P, Wong B. Human prion diseases. *Med Clin N Am* 2002; 86: 551-71.
2. Domínguez R, Forlenza R, Taratuto AL y col. Enfermedad de Creutzfeldt-Jakob (ECJ) y otras encefalopatías espongiformes transmisibles humanas (ETT) en la República Argentina. Primer Congreso Virtual Iberoamericano de Neurología. <http://www.uninet.edu/neurocon/congreso-1/conferencias/priones-13.html>
3. Castellani RJ. Variant Creutzfeldt-Jakob Disease. An Overview. *Pathology Case Reviews* 2004; 9 (1):1-7
4. Ortega Albás JJ. EEG en la enfermedad de Creutzfeldt-Jakob. Primer congreso virtual Iberoamericano de Neurología. <http://www.uninet.edu/neurocon/congreso-1/conferencias/priones-9.html> (vi 12/08/09)
5. Gasset M, Westaway D. Los priones y su biología. Primer congreso virtual Iberoamericano de Neurología. <http://www.uninet.edu/neurocon/congreso-1/conferencias/priones-1.html>
6. Zerr I, Pocchiari M, Collins S y col. Analysis of EEG and CSF 14-3-3 proteins as AIDS to the diagnosis of Creutzfeldt-Jakob disease. *Neurology* 2000; 55:811-81.
7. Meissner B, Köhler K, Körtner K y col. Sporadic Creutzfeldt-Jakob disease. Magnetic resonance imaging and clinical findings. *Neurology* 2004; 63: 450-6.
8. Cuadrado Corrales N, Gonzalo Pascual I. Diagnóstico premortem de la enfermedad de creutzfeldt-jakob. Test de la proteína 14-3-3 en lcr. Primer Congreso Virtual Iberoamericano de Neurología. <http://svneurología.org/congreso/priones-8.html> (vi 15/8/09)
9. Polo JM. Diagnóstico de la enfermedad de Creutzfeldt-Jakob. *Neurología* 1998; 13 (7): 322-7.
10. Gonzalo Pascual I, Cuadrado Corrales N. Técnicas de inmunohistoquímica en las enfermedades por priones. Primer congreso Virtual Iberoamericano de Neurología, <http://svneurología.org/congreso/priones-10.html>