

ANGIOLIPOMA DE RECTO. PRESENTACION DE UN CASO.

RECTAL ANGIOLIPOMA. A CASE REPORT

CLAUDIO GÓMEZ, MARCOS HURVITZ, PATRICIA GÓMEZ, HORACIO MATURI
Instituto de Coloproctología. Bahía Blanca. Argentina

Resumen: Se presenta el caso de un paciente masculino de 75 años de edad que consulta por obstrucción defecatoria y dolor anal. Por anatomía patológica se diagnostica Angiolipoma Submucoso de Recto. Es un tipo de tumor cuyo diagnóstico preoperatorio es difícil y el tratamiento de elección es el quirúrgico. El paciente fue operado en nuestro Instituto.

Palabras claves: angiolipoma-recto-cirugía

Abstract: We report the case of a 75 years-old male patient, with obstructed defecation and anal pain. The final diagnosis in the biopsy was submucosal rectal angiolipoma. This kind of tumor is rare and with a difficult preoperative diagnosis.

Key words: angiolipoma-rectum-surgery

Correspondencia:

Dr. Marcos Hurvitz. Instituto de Coloproctología.
Dorrego 143. Bahía Blanca. Argentina.
E-mail: info@coloproctologiabb.com.ar
Web: www.coloproctologiabb.com.ar

Recibido: 20 de Agosto de 2010

Aceptado: 25 de Noviembre de 2010

INTRODUCCION

El angiolipoma es un tumor benigno, que se caracteriza por la proliferación del tejido adiposo y del tejido vascular, muy raro en la pared intestinal, sólo se reportaron dos casos en la literatura internacional como angiolipoma de recto (1,2).

CASO CLÍNICO

Un paciente masculino de 75 años consulta por obstrucción defecatoria y dolor anal. Se le realiza una videocolonoscopia con biopsia de rectitis inflamatoria crónica. La defecografía muestra un megarrecto con mecanismo valvular y caída posterior que obstruye totalmente la defecación (Figuras 1 y 2). Se opera al paciente realizándole proctectomía total con anastomosis ultrabaja con técnica de doble stapler. La sutura lineal falla por no poder abarcar con los ganchitos todo el espesor del recto, se cierra el muñón en forma manual y se realiza anastomosis T-T con sutura mecánica circular. Colostomía en asa sigmoidea, de protección. Por anatomía patológica se diagnostica Angiolipoma Submucoso de Recto (Figuras 3,4,5).



Figura 1. Defecografía: Megarrecto con obstrucción defecatoria

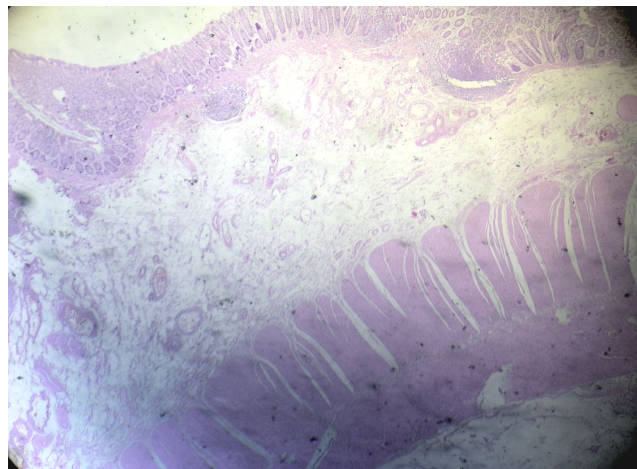


Figura 4. Microscopía: Angiolipoma submucoso de recto



Figura 2. Defecografía: Megarrecto con obstrucción defecatoria

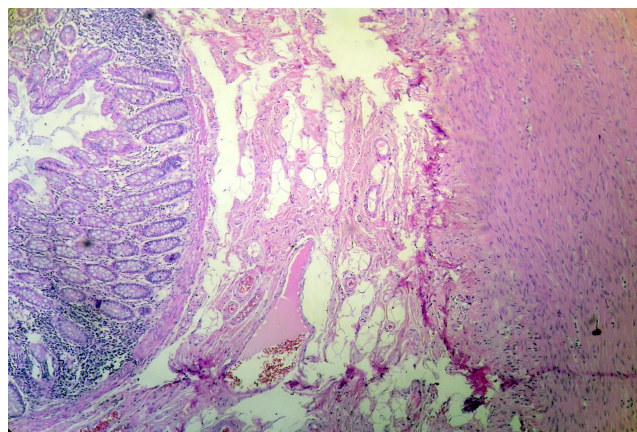


Figura 5. Microscopía: Angiolipoma submucoso de recto.

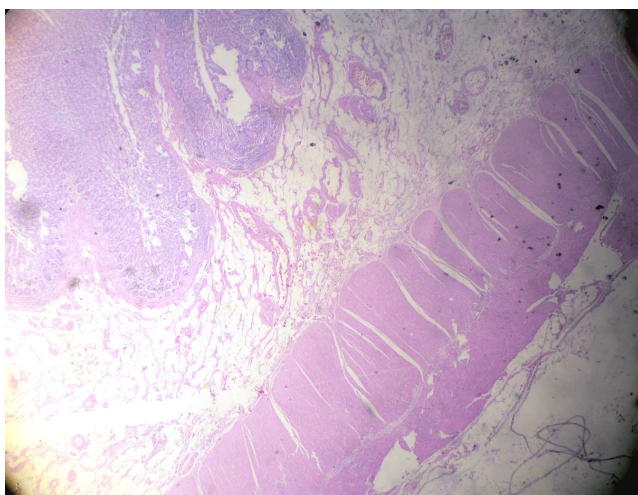


Figura 3. Microscopía: Angiolipoma submucoso de recto

CONCLUSIONES

El Angiolipoma Submucoso de Recto es un tipo de tumor cuyo diagnóstico preoperatorio es difícil y el tratamiento de elección es el quirúrgico.

BIBLIOGRAFIA

1. Ishizuka M et al. Rectal angiolipoma diagnosed after surgical resection: A case report *World J Gastroenterol* 2007; 13(3): 467-9.
2. Kacar S et al. Rectal angiolipoma: A case report and review of literatura. *World J Gastroenterol* 2007; 13(9): 1460-5.