

RAMBB

Volumen 30 | Número 3  
Julio - Octubre 2020



Para todos los Especialistas en  
Ciencias de la Salud

CIENTIFICA

ISSN 1515- 8659

# REVISTA DE LA ASOCIACIÓN MÉDICA DE BAHÍA BLANCA

## EDITORIAL

**Viralización**

*Deguer C. | 62*

## CARTA AL EDITOR

*Arévalo J. | 64*

## PROGRAMA

**XVI Jornadas Regionales Pampeanas Sur de la Sociedad Argentina de Pediatría  
y II Jornadas de Investigación en Pediatría "Dr. César Milstein"**


*Sociedad Argentina de Pediatría | 66*

## COMUNICACIONES ORALES

**XVI Jornadas Regionales Pampeanas Sur de la Sociedad Argentina de Pediatría  
y II Jornadas de Investigación en Pediatría "Dr. César Milstein"**

*Sociedad Argentina de Pediatría | 71*

ÍNDICE DE AUTORES | 93



[www.revistacientifica.org.ar](http://www.revistacientifica.org.ar)



[/Revista.Cientifica.AMBB](https://www.facebook.com/Revista.Cientifica.AMBB)



[@RevistaCientifi](https://twitter.com/RevistaCientifi)

---

## COMISIÓN DIRECTIVA DE LA ASOCIACIÓN MÉDICA DE BAHÍA BLANCA

Secretario General  
Secretario Adjunto  
Secretario de Organización  
Secretario de Hacienda  
Secretario Gremial  
Sec. OO.SS. y Prepagos  
Sec. Asuntos Sanatoriales  
Sec. Adj. Asuntos Sanatoriales  
Subsec. As. Sanatoriales  
Sec. Científico y de Cultura  
Sec. Deportes y Recreación  
Sec. Inf., Prensa y RR.PP.  
Secretario de Salud Pública  
Secretario de Acción Social  
Subsec. RR. Interinstitucionales  
1° Vocal Titular  
2° Vocal Titular  
3° Vocal Titular  
4° Vocal Titular  
5° Vocal Titular  
6° Vocal Titular  
7° Vocal Titular  
8° Vocal Titular  
9° Vocal Titular  
10° Vocal Titular  
1° Vocal Suplente  
2° Vocal Suplente  
3° Vocal Suplente

Tribunal de Honor M. Titular  
Tribunal de Honor M. Titular  
Tribunal de Honor M. Titular  
Tribunal de Honor M. Sup.  
Tribunal de Honor M. Sup.  
Tribunal de Honor M. Sup.  
Revisor de Cuentas M. Titular  
Revisor de Cuentas M. Titular  
Revisor de Cuentas M. Sup.

DEGUER, Carlos Alberto  
ARIAS, Oscar Alfredo  
SANCHEZ BEJARANO, Ma. Elena  
CABO, Aldo Jorge  
MELE, Juan Ignacio  
DE SALVO, Gustavo Luis  
GUIMARAENZ, Marcelo Luis  
SALUM, Gustavo Fabián  
VILLALBA, Walter Alejandro  
ESPINOSA, Ana Marcela  
QUINTANA, Daniel Eduardo  
PACHECO, Marcela F.  
PINOTTI, Raúl Héctor  
MARTÍNEZ, Vanina Gisela  
VERDINELLI, Cecilia Analía  
MENDOZA, Sergio Javier  
FAINSTEIN, Daniel Enrique  
GARCÍA DIEGUEZ, Marcelo  
FERNÁNDEZ, Andrea Silvina  
PARONETTO, Anabella Olga  
BOUGHEN, Santiago  
CANTARELLI, Sergio Oscar  
SOGNI CASCO, María José  
IRADI, Oscar Alfredo  
ALDUVINO VACAS, Guadalupe  
SÁNCHEZ, Sergio Daniel  
SOLÁ, Carlos Alberto  
ALBIZÚA, Guillermo Andrés

MATURI, Horacio  
CERMESONI, Raúl Luis  
SANTONI, Vicente  
MAINARDI, Osvaldo Luis  
MARCOS, Francisco Eduardo  
TENTONI, Ubaldo  
SANTIAGO, Roberto Ubaldo  
GIORGETTI, Osvaldo Luis  
QUISPE LAIME, Adolfo

Esta revista fue diagramada  
por la *Sección Prensa y Difusión de la  
Asociación Médica de Bahía Blanca*  
en el mes de Noviembre 2020  
AMBB, Castelli 213,  
Tel. (0291) 455-3252 interno 131,  
8000 Bahía Blanca,  
Provincia de Buenos Aires,  
República Argentina.

Publicación Científica  
de acceso gratuito.

---

## Portada de esta edición: "MENS SANA IN CORPORE SANO 1" Acuarela M. EUGENIA ARIAS BOISSELIER

La obra de nuestra portada pertenece a la Artista Plástica M. Eugenia Arias Boisselier.

La presente obra participa del *Blog Pandemécum*, que nació como iniciativa de la Asociación Médica de Bahía Blanca, a fin de canalizar a través de la escritura e imágenes (fotografías y cuadros), los sentimientos y pensamientos provocados en tiempo de pandemia.

La artista que nos acompaña nació en Bahía Blanca en 1985 y reside en CABA desde el 2007. Es Profesora Nacional de Artes Visuales otorgado por ISFA Manuel Belgrano. Se ha perfeccionado en la Escuela de Cerámica y cursa el seminario de posgrado "Gráfica sobre Cerámica" con Graciela Olio en la UNA. Paralelamente realizó talleres de Pintura, dibujo y alfarería, con destacados maestros como Eduardo Faradje y Fernando López de Espacio Cerámica. Desde 2017 y hasta la actualidad es docente especial de Plástica en el Instituto M. Bianchi de Copello. En 2018 abre su propio taller donde produce piezas utilitarias para su marca "Pura Cerámica", espacio donde también da cursos anuales de alfarería en torno y modelado manual. En Diciembre del 2018 participó del 59° Salón Anual Internacional de Arte Cerámico con lugar en el Centro Municipal de Arte, Casa de la Cultura, Avellaneda, Argentina. Desde 2011 a 2014 forma parte de diversas exposiciones de arte contemporáneo a cargo de Belén López en Chascomús y Puerto Madryn. En 2011 recibe una mención especial de Jurado en el XXXIII Salón Nacional de Pintura F. F. de Amador del Museo Municipal de Bellas Artes: Fernán Félix de Amador, Luján, Argentina.



## Índice

### AUTORIDADES DE LA REVISTA

#### DIRECTOR

DR. CARLOS DEGUER

#### EDITORA RESPONSABLE

DRA. MARTA ROQUE

#### EDITORA ADJUNTA

DRA. ANA ESPINOSA

#### COMITÉ DE REDACCIÓN

DR. ERNESTO ALDA

DR. MARCELO GARCÍA DIÉGUEZ

DR. HORACIO MATURI

DR. GUSTAVO TRÓCCOLI

#### DISEÑO GRÁFICO

CECILIA B. STANZIANI

FERNANDO E. SUÁREZ

ISSN 1515-8659

PROP. INTELECTUAL SOPORTE INTERNET: 72888116

Indexado en LILACS Nº SECS (Bireme) 16501

Evaluada por Latindex. Sistema Reg. de Información en Línea para Revistas Científicas de América Latina, el Caribe, España y Portugal. Folio 11842

Esta publicación es propiedad de la ASOCIACIÓN MÉDICA DE BAHÍA BLANCA

Pers. Jurídica Nº 243

Castelli 213 - B8000AIE Bahía Blanca

Prov. de Buenos Aires, Argentina

<http://www.revistacientifica.org.ar>

### Editorial

#### Viralización

*Deguer C*

62

### Carta al Editor

*Arévalo J.*

64

### Programa

#### XVI Jornadas Regionales Pampeanas Sur de la Sociedad Argentina de Pediatría y II Jornadas de Investigación en Pediatría “Dr. César Milstein”

66

### Comunicaciones Orales

#### XVI Jornadas Regionales Pampeanas Sur de la Sociedad Argentina de Pediatría y II Jornadas de Investigación en Pediatría “Dr. César Milstein”

71

### Índice de Autores

93

## VIRALIZACIÓN

### VIRALIZATION

*CARLOS DEGUER*

*Secretaria General de la Asociación Médica de Bahía Blanca*

Estamos viviendo una pandemia provocada por el SARS-COV-2, que tal vez sea la más importante y trascendente en la historia de la humanidad, pues provoca cambios fundamentales en el modo de vida de las personas, en sus relaciones humanas y laborales y por qué no, una sensación de desprotección y miedo ante una agresión inédita.

La Asociación Médica de Bahía Blanca siempre ha tratado de brindar información oficial y chequeada a lo largo de esta pandemia, se ha compartido protocolos y estadísticas de fuentes confiables tratando de iluminar lo mejor posible todo este aprendizaje traído por la pandemia por COVID-19. Esta conducta se refleja en los números de visitas de nuestra página web, con más de 100.000 visitantes, donde mostramos las estadísticas nacionales y locales.

Entendemos la incertidumbre de la comunidad y la cantidad de voces autorizadas o no, que contribuyen a aumentar el riesgo de infodemia.

Cuando hablamos de vacunas quien escribe estas líneas, por su condición de pediatra tiene una formación estrictamente sanitaria ligada a la necesidad, utilidad e importancia de las mismas. También he sido testigo presencial y protagonista del diagnóstico de los últimos casos de Sarampión y Difteria en

nuestro país hace más de 35 a 40 años (gracias a la vacunación generalizada). Tras la potabilización del agua, las vacunas han sido la medida que más ha contribuido a aumentar la expectativa de vida de la población (Plotkin Stanley, 2017).

Al mismo tiempo que la comunidad científica se encuentra inmersa en la búsqueda de una vacuna frente al SARS-CoV-2, un pequeño, pero ferviente, movimiento antivacunas, le hace frente.

En un estudio liderado por Neil F. Johnson, de la George Washington University y publicado por la revista Nature, el autor comenta que estos grupos son pequeños de tamaño, pero su estrategia de comunicación “on line” llega a los lugares más lejanos, además de ser extremadamente efectiva. Sus miembros están expandiendo mensajes de diversa índole: “las vacunas frente al coronavirus pretenden implantar microchips” o “una mujer participante en los ensayos clínicos falleció tras recibir una dosis de la vacuna”.

Además, un video de YouTube con más de ocho millones de visitas promueve el mensaje de que las vacunas matarían a millones de personas.

Las páginas que explican los beneficios y las bases

científicas de la vacunación suelen estar asociadas a redes “desconectadas del campo de batalla donde se cuecen los sentimientos” (Neil F. Johnson, 2020).

Las páginas antivacunación generaron más links en Facebook que las webs favorables y, a este ritmo, los modelos informáticos sugieren que los opositores en diez años pueden dominar las redes.

Según expertos en comunicación y en movimientos antivacunas, estas noticias pueden socavar los esfuerzos para alcanzar una inmunidad poblacional frente al coronavirus..

Frente a declaraciones de una colega que se han viralizado no solo localmente, sino a nivel nacional, se hace necesario aclarar los siguientes conceptos.

- Aún no hay ninguna vacuna contra el covid-19 que esté aprobada en el país
- Es cierto que se necesitan muchas pruebas y rigurosidad en el estudio de los efectos de la futura vacuna
- La norma que se debate en el Congreso no establece la obligatoriedad de vacunarse, la inmunidad legal para los laboratorios ni la confidencialidad sobre los componentes
- Las cláusulas o acuerdos de confidencialidad son acordes al mercado internacional, siempre y cuando éstas respeten “la Ley 27.275 de Acceso a la Información Pública y la Ley 26.529 de Derechos del Paciente, y normas concordantes, complementarias y modificatorias”, según afirma su autor (P. Yedlin).
- Para que la Administración Nacional de Medicamentos, Alimentos y Tecnología Médica (ANMAT) registre la vacuna y el Ministerio de Salud de la Nación la autorice, toda la fórmula debe estar absolutamente expuesta, las fases 1, 2 y 3 de los ensayos clínicos, los efectos colaterales, etc.
- Los laboratorios han decidido que el precio de la vacuna cuando salga al mercado estará subsidiado. Esos laboratorios que ponen el precio barato han pedido que si hay temas de indemnizaciones, sus pagos sean compartidos con los países que compran las vacunas, esto es un arreglo de casi todos los estados.

En primera fila para combatir en esta pandemia, estamos los médicos y los trabajadores de los equipos de salud, haya cuarentena o no, olvidándose de los peligros de contagio de ellos o de sus familias, olvidándose de sus miedos personales y sociales que los llevan emocionalmente al límite, tenemos mucho trabajo para ocuparnos de estas cosas.

Es nuestro deber pronunciarnos en estos temas, no para polemizar. Creemos en el Método Científico y en la Medicina basada en la evidencia. Y frente a las redes voy a tomar algo de ellas y de la Organización Mundial de la Salud:

Antes de compartir, piensa

¿Quién es el responsable?

¿Cuál es la fuente de la información?

¿Cuál es el origen de la información?

¿Por qué la comparto o para qué?

¿Cuándo se publicó?

Haz una pausa

# Carta al Editor

---

Estimada Dra. Marta Roque  
Editora, Revista de la Asociación Médica de Bahía Blanca

*El virus o, más precisamente, los virus que se supone causan el SIDA mutan por lo menos tanto como la gripe. De hecho, virus se ha vuelto sinónimo de cambio. (Sontag 2012, p.177-8)*

*Con “metáfora” quería decir entonces nada más ni nada menos que la más antigua y sucinta definición que conozco, la de Aristóteles (en Poética, 1457b): “La metáfora consiste en dar a una cosa el nombre de otra”. (Sontag 2012, p. 107)*

La pandemia por el coronavirus COVID-19 me ha hecho pensar sobre cómo se habrá vivido, durante la década del '80 del siglo XX, la infección por el virus de la inmunodeficiencia humana (VIH). Por eso recordé y he vuelto a leer —ahora con otra mirada— aquel artículo especial titulado “A 30 años de la aparición del síndrome de la inmunodeficiencia adquirida en la ciudad de Bahía Blanca”, que apareció publicado en el primer número del 2015 en la Revista de la Asociación Médica de Bahía Blanca y cuyo autor es el médico Daniel Fainstein (1). Básicamente, me gustaría aprovechar dos puntos de ese artículo para intentar exponer algunas comparaciones, comentarios, pensamientos, preguntas o vinculaciones reflexivas con la pandemia actual por el virus SARS-CoV-2:

1) En el apartado sobre el “agente etiológico” del síndrome de la inmunodeficiencia adquirida (SIDA), Fainstein hace referencia al científico que, digamos, por primera vez “descubrió” el virus que “causa” el SIDA: el biólogo y doctor en medicina Luc Montagnier (Premio Nobel de Medicina en el 2008). La extensión de esta carta a la editora no permite una mayor exposición sobre los inquietantes dichos del virólogo en relación al VIH (en su ocasión) y al SARS-CoV-2 (recientemente) que parecen de ciencia ficción. No obstante, quisiera aprovechar la referencia de Fainstein sobre “este” científico francés para dar a conocer un trabajo publicado por él en la revista *Journal of Physics: Conference Series*, cuando aún residía y trabajaba en Francia (año 2011), trabajo titulado “DNA waves and water”. Sin entrar en detalles de física cuántica, porque ni siquiera yo sería capaz de discutir generalidades sobre esta verdadera ciencia madre, Luc Montagnier plantea que, bajo determinadas condiciones *in vitro*, el ADN de algunas bacterias y de algunos virus podría “teletransportarse” en el agua a través de pequeñas ondas electromagnéticas que llevan y transportan copias de este ADN (2). ¡Por favor, llamen a un físico para que me explique, porque yo soy médico y no entiendo! ¿Quiere decir que, por ejemplo, si yo ingreso a una pileta (bajo condiciones *in vitro*) con un paciente que padece enfermedad de Hansen (lepra) sintomática y compartimos aglomeradamente varias horas en el agua podría ser probable que yo me contagie? Entiendo que el trabajo de Montagnier no hace referencia a este bacilo (*Mycobacterium leprae*), pero de pronto se me ocurre esta pregunta porque la lepra fue la enfermedad modelo desde las épocas bíblicas<sup>1</sup>, el mal de la sociedad, el cáncer de antaño, y los pacientes “leprosos” eran aislados, siendo enviados a los leprosarios a miles de kilómetros de distancia, mucho más que los 2 metros que hoy se recomiendan para la prevención del COVID-19. ¿Este “descubrimiento” del virólogo francés tendrá alguna relación con la obsoleta *teoría miasmática de la enfermedad?*, es otra pregunta que se me ocurre, porque una teoría en desuso no quiere decir que sea mentira; aunque tampoco una verdad. Y si esto es así para una teoría, bueno, lo mismo para la otra. *La teoría microbiana de la enfermedad* aún continúa vigente, pero no olvidar que sigue siendo una teoría y no una verdad. Entonces, otra pregunta que me sobreviene es la siguiente: ¿será posible que, bajo ciertas condiciones, el SARS-CoV-2 emita copias de su ARN monocatenario en forma de ondas electromagnéticas a través de miasmas de los cuerpos de las personas enfermas?

2) “La afección fue conocida en el mundo en sus inicios como *peste rosa*”, comienza diciendo Fainstein en el apartado “Impacto social y científico”. Según Susan Sontag (2012)<sup>II</sup>, “peste” es la metáfora con la que se piensa (o se ha pensado) el SIDA (3). Quisiera retomar brevemente esta cuestión de las metáforas en salud (y en la enfermedad) para agregar algo en

---

I. La Biblia, Antiguo Testamento, Levítico. Ley referente a la lepra.

II. Ahora que disponemos de mayor espacio para estar en nuestras casas (aunque claramente disponemos de menos tiempo) tal vez sea un buen momento para leer “La enfermedad y sus metáforas” de Susan Sontag. Un libro que se lee en un día y durante toda la vida.

relación al impacto social de la ciencia abocada al estudio del VIH comparándolo con el impacto del estudio científico del SARS-CoV-2 en la sociedad actual. Al respecto de la dimensión social del SIDA, el filósofo Roberto Esposito (2009) expresa (4):

*Que se hable de guerra [“contra un enemigo invisible”] —y no de una simple batalla— perdida por el sistema inmunitario se debe al carácter material y simbólicamente devastador de la derrota. Si el sida en poco tiempo adquirió las facciones desfiguradas de peste del siglo XXI (...) ello se debe justamente al ataque frontal de que hace objeto al mito salvífico del sistema inmunitario. Despojándolo de sus defensas, penetra en el yo y provoca su implosión: “El sida no es simplemente una enfermedad física; también es un artificio de la transgresión social y sexual, un tabú violado, una identidad fracturada”. Lo lesionado, en este caso, no es sólo un protocolo sanitario, sino todo un régimen ontológico: la identidad del individuo como la forma, y el contenido, de su subjetividad. (...) El sida la devasta [a la identidad] porque destruye incluso la idea de límite identitario: la diferencia entre mismo y otro, adentro y afuera, interior y exterior. Viene, sin duda, desde afuera [“importada”]. De otro individuo, grupo, país. Incluso en algunos aspectos es el “afuera” mismo en su carácter incontrolable y amenazante. (Esposito 2009, p. 229)*

Para ir cerrando, quisiera citar nuevamente a Susan Sontag (3):

*Aún la enfermedad más preñada de significado puede convertirse en nada más que una enfermedad. Sucedió con la lepra (...). Y sucederá con [la enfermedad por coronavirus COVID-19], cuando la enfermedad esté mucho mejor comprendida y sea, sobre todo, tratable. Por el momento, buena parte de la experiencia individual y de las medidas sociales dependen de la lucha por la apropiación retórica de la enfermedad: cómo poseerla, asimilada en la discusión y el estereotipo. Siempre vale la pena cuestionar el viejísimo proceso, aparentemente inexorable, por el cual las enfermedades adquieren significados (reemplazando a los miedos más arraigados) e infligen estigmas, un proceso que por cierto parece menos creíble en el mundo moderno, entre las personas que quieren ser modernas, y que ahora mismo es un proceso vigilado. (Sontag 2012, p. 204)*

Pienso que la lectura del trabajo del médico Daniel Fainstein me ha servido como disparador de estas reflexiones. Espero, al menos, que la pandemia por el SARS-CoV-2 no deje las huellas degradantes que el estudio del SIDA, de la lepra, de la sífilis y de la peste “negra”, entre otras enfermedades infecciosas, ha dejado en la sociedad. Esperemos que así sea, y ojalá que el COVID-19 nunca tenga metáfora.

## BIBLIOGRAFÍA

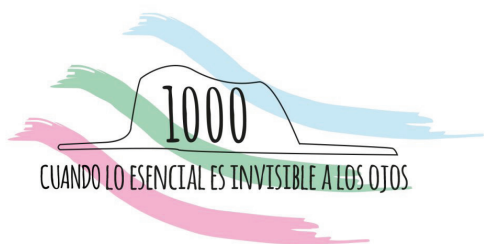
1. Fainstein D. A 30 años de la aparición del síndrome de la inmunodeficiencia adquirida en la ciudad de Bahía Blanca. Revista de la Asociación Médica de Bahía Blanca 2015; 25(1): 21- 25.
2. Montagnier L, Aissa J, Del Giudice E et al. DNA waves and water. J Phys: Conf Ser 2011; 306: 1-10.
3. Sontag S. La enfermedad y sus metáforas. El sida y sus metáforas. Ed. Debolsillo, Buenos Aires 2012.
4. Esposito R. Immunitas. Protección y negación de la vida. Ed. Amorrortu, Buenos Aires 2009.

Saludos cordiales



Dr. Julian Arévalo  
Comité de Bioética

Hospital Interzonal General “Dr. José Penna”.  
Bahía Blanca. Argentina



**Sociedad Argentina  
de Pediatría**



# XVI JORNADAS DE LA REGIÓN PAMPEANA SUR

**II° JORNADAS DE INVESTIGACIÓN EN  
PEDIATRÍA “Dr. César Milstein”  
26, 27 Y 28 DE NOVIEMBRE 2020**

**VIRTUALES - PLATAFORMA ZOOM**



**SAP - FILIAL  
BAHÍA BLANCA**



**SAP - FILIAL  
MAR DEL PLATA**



**SAP - FILIAL  
NECOCHEA**



**SAP - FILIAL  
REGIONAL CENTRO**



**ASOC. PAMPEANA  
DE PEDIATRÍA**



**SAP - FILIAL  
TANDIL**



**SAP - ASOC. CIVIL  
ZONA ATLÁNTICA**

## **Organizan las Filiales**

**Bahía Blanca - Mar del Plata - Necochea - Regional Centro -  
Pampeana - Tandil - Zona Atlántica/Viedma**

**Informes: [jornadasregionalespampeanasur@gmail.com](mailto:jornadasregionalespampeanasur@gmail.com)**

**CONFERENCIAS DIRIGIDAS A LA COMUNIDAD.**



---

# XVI JORNADAS REGIONALES PAMPEANAS SUR – Bahía Blanca-

## II JORNADAS DE INVESTIGACIÓN EN PEDIATRÍA “Dr. César Milstein”

### 26 - 28 de noviembre 2020

#### COMITÉ ORGANIZADOR

Presidente	Dra. María José Yulita	Vocales
Vicepresidente 1°	Dr. Nicolás Molina Favero	Dra. María Virginia Buzeki
Vicepresidente 2°	Dra. Carolina Miotto	Dra. Natalia Ruf
Secretario General	Dra. Lucía Diomedi	Dra. María Ercilia Castro
Prosecretario General	Dra. María Ernestina Reig	Dra. Carina Paula Mazeris
Secretario Científico	Dr. César Angel Garat	Dr. Leandro Juan José Gimenez
Prosecretario Científico	Dra. Andrea Irene Mariño	Dr. Néstor Cousté
Tesorero	Dra. Liliana Alejandra Mellinger	Dr. Pablo Daniel Macchi
Protesorero	Dr. Miguel Javier Indart de Alza	

#### COMITÉ CIENTÍFICO

Dra. Lucía Diomedi  
Dra. María Ernestina Reig  
Dra. Maura Cecilia Papucci  
Dra. Soledad González Ríos  
Dra. María Alejandra Alvarez  
Dra. Liliana Alejandra Mellinger  
Dra. Marilis Balcarce  
Dra. Silvana Haag  
Dra. Andrea Irene Mariño  
Dra. Carolina Miotto  
Dra. María José Yulita  
Dr. César Angel Garat  
Dr. Lorenzo Olivero

#### COMITÉ EVALUADOR DE TRABAJOS CIENTÍFICO

Coordinador: Dr. Marcelo De La Torre  
Dr. César Angel Garat  
Dra. Lucía Diomedi  
Dra. Andrea Inés Mariño  
Dra. María Alejandra Alvarez  
Dra. M. Ernestina Reig  
Dr. Pablo Daniel Macchi  
Dra. Ileana Mastropierro  
Dra. Carina Paula Mazeris

#### AUSPICIOS CIENTIFICOS

Colegio de Médicos de la Provincia de Buenos Aires, Distrito X  
Departamento Ciencias de la Salud- Universidad Nacional del Sur.  
PRO CI SA Programa de Ciencias para la Salud. (Convenio con Universidad de Buenos Aires, Universidad de La Plata, Universidad Nacional del Sur y FUMEDA Fundación Médica de Bahía Blanca)  
Municipalidad de Bahía Blanca- Declarada de interés Municipal, Resolución Nro.221/2020.  
Región Sanitaria 1 Ministerio de Salud de la Pcia de Buenos Aires - Declarada de Interés Local y Regional.  
Departamento de Docencia e Investigación Hospital Interzonal «Dr. José Penna»  
Comité de Docencia e Investigación Hospital Italiano Regional del Sur  
Departamento de Docencia e Investigación Hospital Municipal «Dr. Leónidas Lucero»  
Comité de Docencia e Investigación Hospital Privado del Sur  
Comité de Docencia e Investigación Hospital «Dr. Felipe Glasman»  
Departamento de Docencia e Investigación Hospital Naval de Puerto Belgrano  
Comité de Docencia e Investigación Hospital Regional Español  
Comité de Docencia e Investigación Hospital Privado «Dr. Raúl Matera»

## CRONOGRAMA

### 1° DIA (26 de Noviembre 2020)

9:00-10:20 hs.

1° MESA “¿Por qué hablar de Neurodesarrollo?”

- “Pesquisa de trastornos del desarrollo”  
Dra. Lorena Cordi,
- “Rol del neuropediatra en trastornos del Neurodesarrollo”  
Dr. Pablo Spinzanti
- “El momento de la intervención ¿cómo seguimos?”  
Lic. Mariana Lazaro.  
Presidente: Dra. Ercilia Castro  
Secretaria: Dra. Gabriela Rodriguez  
Coordinadora: Dra. Mariana Gonzalez

10:30-12:00 hs.

2° MESA “Impacto de los agroquímicos en la salud infantil”

- “Informe sobre agroquímicos plaguicidas en escuelas rurales del partido de Tandil”  
Dra. Graciela Canziani
- “Agroquímicos y toxicidad”  
Dr. Luciano Merini. Bioquímico toxicólogo
- “Plaguicidas, marco normativo actual en La Pampa”  
Dr. Federico Ingentron. Ing. Agrónomo
- “Plaguicidas y disrupción endócrina”  
Dra. Stella Maris Gil  
Presidente: Dr. Leandro Giménez,  
Secretario: Dr Darío Rodríguez  
Coordinador: Dr. Jorge Cabana

12:10-13:00 hs.

ACTO INAUGURAL

13:00-14:00 hs.

CONFERENCIA CENTRAL

“El lado oscuro de los ATB” Dr. Omar Tabacco  
Coordinador: Dr. César Garat

14:10-15:10 hs.

SIMPOSIO DE LA INDUSTRIA

15:20-17:00 hs.

PRESENTACIÓN DE POSTERS

Coordinador: Dr. Marcelo De La Torre

17:10-18:30 hs.

3° MESA “La microbiota en los primeros 1000 días., su contribución en la Prevención de las alergias”

- “Microbiota”  
Dr. Gabriel Vinderola
- “Lactancia materna”  
Dra. Roxana Conti
- “Alergias alimentarias”  
Dra. Maria Eugenia Gervasoni  
Presidente: Dr. César Garat  
Secretaria: Dra. Andrea Mariño  
Coordinadora: Dra María Ernestina Reig

### 2° DIA( 27 de Noviembre de 2020)

9:00-10:20 hs.

4° MESA “Porque hablar de crianza”

- “Temperamento y su impacto en la crianza”  
Dra. Viviana Enseñat (médica especialista en desarrollo)

- “Crianza infantil y diversidad cultural”  
Dra. Adelaida Colángelo (Profesora de la Facultad de Trabajo Social , UNLP.
- “Anécdotas de crianzas Institucionales” Sra. Juliana Bravo.  
Presidente: Dra. Carina Mazeris,  
Secretaria: Dra. Mónica Salazar  
Coordinadora: Dra. Natalia Sadobe.

10:30-11:50 hs.

5° MESA “Nuevos hábitos alimentarios en niños y adolescentes, impacto sobre los primeros 1000 días”

- “La adolescente gestante”  
Dra. Anabel Bualó. Ginecóloga infantojuvenil
- “Dietas alternativas”  
Dra. Romina Lambert, Pediatra nutricionista.  
Presidenta: Dra. Liliana Mellinger,  
Secretaria: Dra. M.A. Alvarez  
Coordinadora: Dra. Carolina Miotto.

12:00-13:00 hs.

SIMPOSIO DE LA INDUSTRIA

13:05 -14:10 hs.

PRESENTACION DE TRABAJOS CIENTÍFICOS LIBRES

Coordinador: Dr. Marcelo De La Torre

14:10-15:10 hs.

SIMPOSIO DE LA INDUSTRIA

15:20-16:40 hs.

6° MESA “Obesidad infantil”

- “Obesidad: la otra pandemia”  
Dra. Virginia Desantadina
- “Prevención y hábitos saludables desde la gestación”  
Dra. Ana Cabral y Lic. María Cruz Costantini
- “Complicaciones metabólicas: la enfermedad que no vemos”  
Dra. María Rossi  
Coordinador: Dr. Norberto Recalde

16:50 hs.

ACTO DE CIERRE

Email: [jornadasregionalespampeanasur@gmail.com](mailto:jornadasregionalespampeanasur@gmail.com)

### **3° DIA (28 de Noviembre de 2020)**

CICLO DE CHARLAS DIRIGIDAS A LA COMUNIDAD

9:00-10:45 hs. “Educando desde el vínculo, repensar la disciplina”

Dra. Mariana Labbé, Psiquiatra Infantojuvenil  
Universidad de Chile. Centro de Adolescencia Clínica Alemana.  
Exposición diseñada para padres y cuidadores de Adolescentes, sus objetivos son una invitación a:

- Reflexionar sobre los estilos de crianza que estamos realizando con nuestros hijos.
- Entender más el mundo adolescente.
- Ver cómo puedo relacionarme con mi hijo/a, de una manera más significativa.

Coordinadora: Dra. María Alejandra Alvarez  
Exposición: 45 minutos, Preguntas: 30 minutos

11:00-12:15 hs. "Educación sexual integral: ¿de qué se trata? Derribando mitos"

Dra. Graciela Morgade, Doctora en Educación (UBA)

Decana de la Facultad de Filosofía y Letras de la UBA (2014-2018). Actualmente se desempeña en la Subsecretaría de Participación y Democratización Educativa del Ministerio de Educación de la Nación.

Dirigida a padres y cuidadores de niñas, niños y adolescentes.

Objetivos:

- Dar a conocer a las familias qué es la ESI, cuáles son los ejes, las dimensiones y perspectiva que incorpora, por qué es importante que sea abordada desde las escuelas en todos los niveles educativos.
- Desmitificar los "fantasmas" que la asocian a libertinaje, adoctrinamiento, imposición y bajadas de línea.
- Entender a la ESI en las escuelas como un complemento de la educación que cada familia viene trabajando en mayor o menor medida desde sus hogares con sus creencias, valores y sistemas religiosos.

Exposición: 45 minutos, Preguntas: 30 minutos

Coordinadora: Dra. Anabel Bualó

## **SIMPOSIOS DE LA INDUSTRIA**

### **26 de Noviembre 2020**

14:10-15:10 hs. SIMPOSIO SATÉLITE BIOMARIN

"Mucopolisacaridosis: Rol del pediatra en el diagnóstico temprano"

Disertantes:

Dra. Norma Schenone

Dr. Alejandro Fainboim

Dr. Norberto Guelbert

### **27 de Noviembre de 2020**

12:00-13:00 hs. SIMPOSIO SATÉLITE SANOFI PASTEUR

"Conexión vacunas/la importancia de vacunar a lo largo de la vida"

"Situación de las coberturas y de las enfermedades"

"Estrategias para la mejora de las coberturas"

"Cambios reciente en el calendario"

"La importancia de los refuerzos y la vacunación a lo largo de la vida"

Disertantes:

Dra. Elizabeth Bogdanowicz

Dra. Paula Della Latta

14:10-15:10 hs. SIMPOSIO SATÉLITE TAKEDA

"Experiencia pediátrica en la sospecha y detección temprana en pacientes con Mucopolisacaridosis"

Disertante: Dr. Norberto Guelbert

## **P-1. CARACTERIZACIÓN EPIDEMIOLÓGICA DE LA CONSULTA POR SÍNDROME DE RESPIRACIÓN BU-CAL EN POBLACIÓN PEDIÁTRICA DE UN HOSPITAL PÚBLICO MUNICIPAL ENTRE 2015-2019**

**Mariño Andrea, Seisededos Viviana, Forgue María Florencia, Bravi Mariño Tomás**

Unidad de Alergia e Inmunología. Hospital Municipal de Agudos "Dr. Leónidas Lucero". Fonoaudiología. Primer Nivel de Atención- Municipalidad de Bahía Blanca. Departamento Ciencias de la Salud-UNS. Bahía Blanca. Argentina.  
E-mail: aimarino1966@yahoo.com.ar; vivicasbas@hotmail.com

**Introducción:** Se define síndrome de respirador bucal (SRB) al conjunto de signos y síntomas producidos por alteración patológica de la función nasorrespiratoria. Ellos son falta de aire o insuficiencia respiratoria, cansancio en actividades físicas, dolor en flancos y musculatura del cuello, hiposmia y ageusia, halitosis, boca seca, ronquido nocturno, sueño intranquilo, somnolencia diurna, ojeras, problemas de oclusión, posturales, función incorrecta de los órganos fonoarticulatorios, trastornos dentarios que requieren corrección con ortodoncia, rinorrea acuosa, surco nasal, surco palpebral, congestión ocular y faucial, mentón hipotrófico, paladar ojival. Todos estos síntomas y signos también forman parte del diagnóstico de rinitis alérgica. **Objetivos:** **1)** Describir las características clínico-epidemiológicas de pacientes con SRB de hasta 21 años de edad; **2)** Describir la prevalencia de sensibilidad a aeroalergenos por PCLI en estos pacientes con SRB; **3)** Describir la metodología de estudio utilizada en pacientes con SRB en relación al diagnóstico de rinitis alérgica **Materiales y Métodos:** Descriptivo, transversal, retrospectivo. Incluyó 127 historias clínicas de niños con SRB. **Resultados:** *Edad/años:* 0-5: 33% (43); 6-10: 35% (44); 11-21: 32% (40); *Sexo:* F: 35% (44); M: 65% (83); *Pacientes/años:* 2015: 14; 2016: 22; 2017: 24; 2018: 31; 2019: 36. *Diagnóstico:* 97 % (123); PCLI negativa: 8 % (10); *PCLI positiva:* 89 % (113); *Ácaros:* 84 % (95/113); *Pólenes:* 44 % (50/113); *Hongos:* 28 % (32/113); *Epitelios animales:* 40 % (45/113); *Monosensibles:* 24 % (27/113); *Polisensibles:* 76 % (86/113); *Eosinofilia:* 38% (43/113); *IgE elevada:* 52% (59/113); *Rx SPN patológica:* 71% (80/113). **Conclusiones:** La prevalencia de sensibilidad a aeroalergenos en nuestra población de niños con SRB es alta, considerando que nunca asociaron su SRB con Rinoconjuntivitis alérgica. La prevalencia de sensibilidad a aeroalergenos es predominante a ácaros

del polvo doméstico. Se aprecia prevalencia un poco mayor en sensibilidad a epitelios animales. Es alta la presencia de sensibilidad a más de un alérgeno. No resultan buenos predictores de alergia en el SRB la eosinofilia ni la IgE total elevada.

## **P-2. CARACTERIZACIÓN EPIDEMIOLÓGICA DE LAS CONSULTAS POR ALERGIA A PROTEÍNAS DE LECHE DE VACA EN UN HOSPITAL PÚBLICO MUNICIPAL. 2015-2019**

**Mariño Andrea, Seisededos Viviana, Garat César, Panis Karina, Dileo Roxana, Lambert Romina**

Unidad de Alergia e Inmunología. Hospital Municipal de Agudos "Dr. Leónidas Lucero". Fonoaudiología. Primer Nivel de Atención- Municipalidad de Bahía Blanca. Departamento Ciencias de la Salud. UNS. Bahía Blanca. Argentina.  
E-mail: aimarino1966@yahoo.com.ar

**Introducción:** La alergia alimentaria (AA) es una reacción adversa a alimentos de causa inmunológica. La prevalencia de Alergia a Proteína de Leche de Vaca (APLV) se estima entre el 1,8% y el 7,5% en el primer año descendiendo hacia el 5º año por la tolerancia inmunológica. **Objetivos:** **1)** Describir las características clínico-epidemiológicas de los pacientes que consultan por APLV; **2)** Describir las manifestaciones clínicas asociadas a APLV en estos pacientes; **3)** Describir la metodología diagnóstica utilizada para diagnosticar APLV. **Materiales y Métodos:** Analítico; Descriptivo; Transversal. Incluyó 119 pacientes con sospecha APLV. **Resultados:** La APLV representó el 86% de las consultas por AA; *Completaron el plan diagnóstico:* 93%; *Asociaron Déficit inmune:* 11%; *Alergia Múltiple (Huevo):* 24% *Diagnóstico Positivo:* 78%. *Pruebas cutáneas de lectura inmediata:* 27% positividad; *Test de parche atópico:* 5% positividad; *dieta de exclusión (DE) positiva:* 67%, con el resto de los estudios negativos. **Conclusiones:** Al igual que en el resto de los Servicios de Alergia del país, la APLV tiene la mayor prevalencia en AA, no así en comparación con otros servicios del mundo (E.E.U.U., España, Asia). Las edades de consulta varían un poco con respecto a otros trabajos donde la mayoría son antes del año de vida. La asociación de síntomas es similar a la literatura mundial, sólo DA se presentó como síntoma único (16%). A pesar de lo dificultoso del diagnóstico (6 consultas/pte) el porcentaje de pacientes que completó los estudios es alto. El porcentaje de APLV

IgE- mediada versus No IgE-mediada es el mismo de otros servicios del país. El seguimiento con PPC es bajo, probablemente debido al poco personal, a la mayoría de RHS no IgE mediadas que terminan desafiándose en domicilio y no notificándolo o sufriendo accidentes no fatales de contacto con PLV que se asumen como desafíos negativos.

### **P-3. CARACTERIZACIÓN EPIDEMIOLÓGICA DE LAS CONSULTAS POR ANGIOEDEMAS EN POBLACIÓN PEDIÁTRICA EN UN HOSPITAL PÚBLICO MUNICIPAL. 2015-2019**

**Mariño Andrea, Seisedos Viviana, Bravi Mariño Tomás**

Unidad de Alergia e Inmunología. Hospital Municipal de Agudos "Dr. Leónidas Lucero". Fonoaudiología. Primer Nivel de Atención-Municipalidad de Bahía Blanca. Provincia de Buenos Aires. Argentina. E-mail: aimarino1966@yahoo.com.ar; vivicasbas@hotmail.com

**Introducción:** El Angioedema (AE) es una reacción vascular de la dermis o TCS, con dilatación localizada y aumento de la permeabilidad de los vasos sanguíneos que llevan a edema de los tejidos. Si bien puede ser el síntoma de varias enfermedades, cuando se presenta aislado puede ser adquirido (AEA), por ejemplo asociado a consumo de medicamentos, o Angioedema hereditario (AEH), IDP, mediada por Bradicinina, que se produce debido a una deficiencia cuantitativa o funcional del inhibidor C1 (INH-C1), autosómica dominante, con prevalencia de 1:50.000. **Objetivos: 1)** Describir las características clínico-epidemiológicas de pacientes hasta 21 años que consultaron por AE entre 2015- 2019; **2)** Describir la metodología diagnóstica utilizada en estos pacientes. **Materiales y Métodos:** Descriptivo, transversal, retrospectivo. Se analizaron 29 historias clínicas de pacientes con motivo de consulta de AE que fueron asistidos en la Unidad de Alergia e Inmunología del HMALL entre 2015-2019. **Resultados:** *Estudio completo:* 27/29; *Edad:* 0-11 meses: 2; 1-5 años: 3; 6-10 años: 5; 11-15 años: 7; 16-21 años: 10; *Sexo:* F:57%; M: 43%; *AEH:* 7% (2/27); *AEA:* 86% (23/27); *Medicamentos:* 68% (18/27), (AINE 12; ACO 4; Aciclovir 2); *Asociados a Alergia:* 15% (4/27) (Urticaria, Shock anaf por AA); *Alteraciones C1 INH:* 7% (2/27); *Stress:* 3% (1/27). *Metodología específica:* *Pruebas de Provocación (PP)* 19/27; *PP no Controlada/PP Contro-*

*lada* 9/10; *C1INH* 4, 2 positivos. **Conclusiones:** Los resultados obtenidos coinciden con la evidencia a nivel mundial sobre la mayor prevalencia de AEA sobre AEH, y en los AEA mayor por Medicamentos. Los pacientes con AEH pertenecen a la misma familia y están sin síntomas. Resultó un hallazgo la asociación de AE con alto nivel de stress.

### **P-4. PRESENTACIÓN INUSUAL DE DIVERTÍCULO DE MECKEL. A PROPÓSITO DE UN CASO**

**Ganim Nazareth, Rodriguez Rucci Rocio, Abrego Diego, Polliotto Sergio, Tonn Federico**

Hospital Privado de la Comunidad. Mar del Plata. Provincia de Buenos Aires. Argentina. E-mail: nganim8@gmail.com

**Introducción:** El divertículo de Meckel (DM) es un vestigio embrionario, comunica la cavidad abdominal con el saco vitelino y permite la herniación de las asas intestinales hacia este último. Sus complicaciones más frecuentes son la obstrucción por vólvulo o intususcepción y la hemorragia en pacientes con mucosa gástrica heterotópica dentro del divertículo, con ulceración del íleon, clínicamente indistinguible de la apendicitis. El tratamiento consiste en la extirpación quirúrgica del divertículo. En el caso que exista hemorragia, requiere resección intestinal segmentaria por sangrado del íleon adyacente. **Objetivos:** Presentar clínica inusual de DM, anemia y hematoquezia en adolescente previamente sano. **Presentación del Caso:** Paciente masculino 15 años, sin antecedentes de relevancia, en Mayo 2019 presenta hematoquezia y anemia aguda. Se administra 7 dosis EV de hierro elemental en días consecutivos, con controles hematológicos. Concomitantemente se estudia por hematoquezia intermitente, con ecografía sin particularidades, se realiza videoendoscopia digestiva alta y videocolonoscopía, sin evidencia de patología en muestras de biopsias. El paciente persiste con controles ambulatorios y mejoría clínica. Por persistencia de sangrado en septiembre 2019 se solicita TAC abdominal que informa "estructura tubular con patrón intestinal que impresiona terminar en fondo de saco, compatible con Divertículo de Meckel". Luego se realiza angiografía radioisotópica abdominal confirmando el diagnóstico de DM. Cirugía pediátrica decide laparoscopia identificando divertículo con adherencias peritoneales, realizando disección del meso con anastomosis termino-terminal por Meckel complicado. El paciente evoluciona favora-

blemente. **Conclusiones:** El divertículo de Meckel es una patología de la primera infancia que se manifiesta por obstrucción intestinal, no obstante debe tomarse como diagnóstico diferencial en pacientes jóvenes con clínica de anemia sin causa, hemorragia digestiva baja, entre otras. El diagnóstico se basa en la clínica y estudios complementarios, principalmente con el Meckel-scan (angiografía radioisotópica abdominal con pertecnetato 99mTc). Dentro del abanico terapéutico la resección segmentaria del ID con anastomosis término-terminal es el método ideal en el sangrado ya que elimina toda posibilidad de mucosa ectópica remanente. Conocer las características embriológicas, clínicas y patológicas de esta entidad puede facilitar su diagnóstico.

#### P-5. ENFERMEDAD DE ARAÑAZO DE GATO. A PROPÓSITO DE UN CASO

**Bodega Agustina, Lucha Andrea Natalia, Mazeris Carina Paula.**

Servicio de Pediatría. Residencia de Pediatría.  
Hospital Municipal "Dr. Emilio Ferreyra". Necochea.  
Provincia de Buenos Aires. Argentina.  
E-mail : agustina.bodega@hotmail.com

**Introducción:** Enfermedad benigna, infecciosa, de resolución espontánea. De 3 a 5 días luego del arañazo de gato, aparece una papulopústula que evoluciona a costra; 14 días después se palpan adenopatías regionales dolorosas que pueden persistir meses. Asociado a fiebre, malestar general y cefalea. Los criterios diagnósticos para infección por *B. Henselae* son: 1) *Contacto con gatos*; 2) *Serología negativa para otras causas*, PCR +, y /o lesiones hepáticas/esplénicas en TAC; 3) *Test de ELISA o IFA con títulos > 1/64*; 4) *Biopsia confirmatoria*. De resolución espontánea, la azitromicina acelera el proceso. **Objetivo:** considerarla como diagnóstico diferencial en niños con tumoración ganglionar. **Caso clínico:** niña de 12 años, con tumoración axilar y epitroclear dolorosas en miembro superior derecho, sin tétada de celso, que limita la aducción, posición antálgica, de 15 días de evolución. Lesión excoriativa lineal en mano izquierda, un solo pico febril. **Examen físico:** BEG, eutrófico, afebril, TCS: tumefacción indeterminada en tercio distal en brazo izquierdo, y adenopatía en axila homolateral doloroso a la palpación, con excoriaciones en mano izquierda. Adenomegalias en cadena latero cervical izquierda, móviles, blandas, indoloras. *Se realizó hemograma:* reactivos de fase aguda elevados y hematológico con ERS: 60 mm, resto sin

particularidades. **Ecografía:** ganglio con degeneración abscedada de 30mm de diámetro; múltiples imágenes ganglionares con hiperflujo vascular que varían de 6 a 18mm de diámetro. **Hígado:** estructura normal con dos áreas focales pequeñas ecogénicas con márgenes mal circunscriptos de 25 mm diámetro. Interconsulta con cirugía. **Anatomía patológica:** Tejido fibro-adiposo con un proceso inflamatorio crónico reagudizado y abscedado. Se recibe resultado de serología y cultivos: positiva para *B. Henselae*. **Diagnóstico:** enfermedad por arañazo de gato. **Tratamiento:** clindamicina 30 mg/kg/día y a los dos días intratratamiento se agregó claritromicina 500 mg/día por 5 días al esquema. Luego del drenaje se otorga egreso hospitalario, con clindamicina 300mg cada 8 hs. hasta cumplir 7 días. Se la citó 72 horas post alta. **Conclusiones:** La enfermedad por arañazo de gato debe ser diagnóstico diferencial en todo niño con tumoraciones en regiones ganglionares. Investigar presencia de mascotas en el hogar, o donde el niño concorra. De curso benigno y resolución espontánea. El cultivo y la histopatología confirman el diagnóstico.

#### P-6. SÍNDROME DE GUILLAIN-BARRÉ. A PROPÓSITO DE UN CASO

**Rodriguez Eyra Joséfina, Figueiredo Nereida, Espada Karina, Vulcano Silvia, Burstein Daniel, Espinola Camilo, Mastropiero Ileana**

Hospital de Niños "Dr. Debilio Blanco Villegas". Tandil. Provincia Buenos Aires. Argentina.  
E-mail: Joséfinarodriguezey@gmail.com

**Introducción:** El SGB es una polineurorradiculopatía aguda inflamatoria de inicio súbito y de etiología generalmente autoinmunitaria. Se antecede en el 75% de enfermedad aguda, viral o bacteriana. Causa más frecuente de parálisis flácida en niños sanos. Enfermedad de denuncia obligatoria. Se presenta con parestesias en miembros inferiores (mmii), seguida de parálisis flácida, simétrica, ascendente y arrefléxica. El dolor intenso con inestabilidad de la marcha puede ser su manifestación inicial. El tratamiento precoz disminuye la morbimortalidad y acorta el tiempo de recuperación. **Objetivo:** Dar a conocer una forma de presentación poco frecuente de SGB. **Caso clínico:** Paciente masculino 2 años 9 meses consulta en guardia con dolor en miembro inferior izquierdo y cojera. Sospecha de sinovitis de cadera, Rx de caderas normal, se indica aines y reposo. Reconsulta a los 3 días por persistir

dolor en mmii, espalda y al orinar (diuresis negativa 24 hs), afebril. Antecedente de catarro la semana anterior. Sin antecedentes a destacar. Vacunación completa. Al examen Glasgow 15/15, sin meningismos, ni foco neurológico, pares craneales conservados. Postura en flexión, dolor en cadera izquierda y mmii. Sin dolor a la palpación muscular. Articulaciones libres. Rectificación de la columna (sin dolor). Reflejos sensitivos presentes, sin nivel. Reflejo patelar izquierdo débil, resto negativos. Globo vesical. Laboratorio con CPK normal, orina completa normal, tóxicos negativos. Rx caderas y columna, ecografía abdominal, RMN cerebro y columna normal. Punción lumbar, disociación albúmino- citológica (LCR: glucosa 0.64 mg/dl, proteínas 1.3 mg/dl). Se diagnostica Síndrome de Guillain-Barré (SGB). Recibe Gammaglobulina Endovenosa 2 gr/kg (8° día del inicio). Regular manejo de dolor con AINES y morfina. Adecuada respuesta a gabapentin. Buena evolución posterior. **Conclusiones:** En el Síndrome de Guillain-Barré el dolor neuropático, la vejiga neurogénica y la inestabilidad de la marcha pueden ser los síntomas iniciales, pero también factores distractores que retrasan el diagnóstico en niños pequeños. Consideramos de suma importancia realizar los diagnósticos diferenciales en el momento oportuno para lograr un diagnóstico y tratamiento precoz.

**P-7.CIRUGÍA CARDIOVASCULAR EN PACIENTES PEDIÁTRICOS CON DIAGNÓSTICO DE CARDIOPATÍA CONGÉNITA REALIZADAS EN LA PROVINCIA DE LA PAMPA. Años 2013-2019**  
**Del Greco Lautaro**

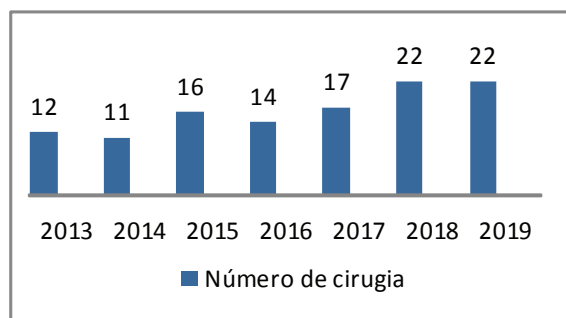
Hospital “Dr. Lucio Molas”. Santa Rosa. La Pampa. Argentina.  
 E-mail: lautarodelgreco2013@outlook.com

**Introducción:** Las cardiopatías congénitas (CC) constituyen la malformación congénita más frecuente. Es responsable de más del 10% de mortalidad infantil. En los últimos años la cirugía cardíaca con circulación extracorpórea (CEC) pasó a ser la estrategia habitual en pacientes con CC. En el 2013 la tasa de mortalidad de niños menores de un año fue del 10,8%, el 10% correspondió a malformaciones del apartado circulatorio, de las cuales un 57% ocurrieron antes del mes de vida. El número actual de cirugías cardiovasculares va de 3000 a 3200, cerca de la mitad son antes del año de vida y un 25% antes del primer mes. **Objetivo General:** Describir los pacientes pediátricos con cirugía cardio-

vascular en la provincia de La Pampa durante los años 2013- 2019. **Población y métodos:** Estudio descriptivo retrospectivo. Se incluyeron pacientes de entre 1 mes y 14 años de edad con cirugía cardiovascular por cardiopatías congénitas, operados en la provincia de La Pampa durante los años 2013-2019. Datos obtenidos del Servicio de Cardiología del Establecimiento Asistencial “Dr. Lucio Molas”. Santa Rosa. La Pampa.

**Resultados:**

**Gráfico 1. Número de cirugías cardiovasculares infantiles**



**2013-2019 en La Pampa. (n: 114).**

El 40% fue operado antes del año de vida. En el 58% se utilizó circulación extracorpórea (CEC). Se observaron dos pacientes fallecidos, quienes eran prematuros.

**Tabla 1. Tipos y frecuencia de cardiopatías congénitas 2013-2019. La Pampa. (n= 114).**

Cardiopatía	N	%
DAP	39	34,2
CIV	31	27
CIA	18	15
Co. De aorta	5	4,3
Estenosis aórtica	5	4,3
Canal AV	4	3,4
Anillo vascular	3	2,6
T. de fallot	2	1,7
Displasia mitral	1	0,8
TGV	1	0,8
VU	1	0,8
AU	1	0,8
Signo de la cimitarra	1	0,8
Malformación de Ebstein	1	0,8
Arritmia	1	0,8

**Tabla 2: Tipo de cardiopatía, meses de vida y días totales de internación.**

Patología	Edad en meses (Mediana)	Días de internación (Mediana)
DAP	57	76
CIV	67	11
CIA	70	4,5



Estenosis aortica	64,5	5
Co. de aorta	60,5	6,5
Can A-V	6	29
Anillo vascular	66	4,5
Falot	8	9,5
Displasia mitral	92	56
TGV	8	8
VU	8	60
AU	4	8
Signo de la cimitarra	21	13
Malformación de Ebstein	11	5
Arritmia	128	2

**Discusión:** En nuestra provincia se realiza un número importante de cirugías en pacientes con Cardiopatía Congénita y en más de la mitad de ellas utilizando circulación extracorpórea (CEC), obteniendo buenos resultados en la recuperación postoperatoria. Al contar con un número limitado de pacientes no se permite realizar estudios estadísticos de mayor complejidad, siendo de vital importancia contar con datos locales y así lograr comparaciones con instituciones destacadas para contribuir a la mejora en la atención de pacientes con cardiopatías congénitas.

#### P-8.INTOXICACIÓN CON NAFAZOLINA EN PEDIATRÍA. A PROPÓSITO DE UN CASO. LA IMPORTANCIA DE LA PREVENCIÓN DE ACCIDENTES EN EL HOGAR

Costa Echegaray Melisa

Hospital "Dr. Lucio Molas". Santa Rosa. La Pampa. Argentina.

E-mail: melcostaechegaray@gmail.com

**Introducción:** La Nafazolina es un descongestivo nasal de amplia distribución, que suele percibirse como inocuo. Esta medicación, aprobada en adultos, no se recomienda en menores de 12 años. Sin embargo se describen en la literatura múltiples casos de intoxicaciones con la misma, por mal uso o incorrecta conservación al alcance de los niños.

**Caso clínico:** Niño de 1 año de edad, sin antecedentes personales patológicos de relevancia, es traído por su madre a la guardia por encontrarlo hiporreactivo, con sensorio alternante, con episodios de depresión que alternan con llanto inconsolable. Al interrogatorio surge que el niño había ingerido accidentalmente, dos horas previas, gotas de nafazolina. No se logró constatar el volumen ingerido. A su ingreso se constata regular estado general, sensorio deprimido, Glasgow 10/15, pálido, sudoroso, con extremidades frías, con mala perfusión,

con episodios de bradicardia extrema, e hipotensión. **Signos vitales:** Temperatura 35,2°, Frecuencia cardiaca que alterna 40 – 62 latidos por minutos, frecuencia respiratoria 60 por minuto, hiperglucemia de 182 mg/dl. Se inició tratamiento de sostén. Requirió dos dosis de atropina, con buena respuesta. Al mismo tiempo, se realizó interconsulta telefónica con la guardia toxicológica del Hospital de Niños Ricardo Gutiérrez. Permaneció con hiporreactividad hasta 8 horas posteriores a la exposición, internado por 24 hs., brindándose el alta luego de permanecer asintomático y probar tolerancia oral. Al día siguiente, concurrió a control clínico ambulatorio y se presentó asintomático, por lo cual se le otorgó el alta definitiva con pautas de alarma. **Conclusión:** Las intoxicaciones deben ser tenidas en cuenta siempre como diagnóstico diferencial en un niño con alteración del sensorio de aparición aguda. La anamnesis dirigida, junto con la correcta interpretación del cuadro clínico, y las actuales facilidades para realizar interconsultas a centros de salud toxicológicos especializados permitirán el diagnóstico precoz y tratamiento adecuado, mejorando su pronóstico.

#### P-9.DÉFICIT HORMONAL HIPOFISARIO COMBINADO EN PACIENTE CON CARDIOPATÍA CONGÉNITA A PROPÓSITO DE UN CASO

Rodríguez Rucci Rocío, Ganim Nazareth, Arriazu M. Cristina, Badra Xiomara, Neme María Laura

Hospital Privado de Comunidad. Mar del Plata. Provincia de Buenos Aires. Argentina.

E-Mail: nganim8@gmail.com

**Introducción:** El Déficit Hormonal Hipofisario combinado (CPHD) es un trastorno producido por la alteración de la función hipofisaria que determina la disminución o falta de dichas hormonas. La prevalencia se estima en 1:4.000 nacidos vivos. Ocurre generalmente en forma esporádica y responde a causas genéticas, la cual se identifican en una pequeña población. Clínicamente es inespecífica, destacándose hipoglucemias e ictericia colestásica persistente, mala actitud alimentaria y afectación del crecimiento, entre otras. El diagnóstico se basa en la clínica de cada deficiencia hormonal, determinaciones bioquímicas que evalúan cada eje hipotálamo-hipofisario, imágenes de resonancia magnética nuclear (RMN) y estudios moleculares. El tratamiento se concentra en la terapia de reemplazo hormonal. **Objetivo:** Enfoque clínico en paciente con cardiopatía

congénita y descenso de peso, evidenciando baja talla como causa de déficit hormonal. **Presentación del caso:** Paciente masculino pretérmino, peso nacimiento 2.635kg; talla nacimiento 43,5cm, con antecedentes de internación en neonatología con síndrome de distrés respiratorio, comunicación interventricular perimembranosa, foramen oval permeable y ductus arterioso persistente. Cumpliendo 5 meses de edad, se interna para recuperación nutricional por descenso de peso. Comienza aporte enteral continuo por sonda nasogástrica con cálculo de requerimientos sin respuesta al aporte calórico adecuado, se solicita laboratorio nutricional que evidencia hipertransaminasemia. Se constata talla 56.2cm (-5.33DS), peso al momento 4.420kg (-4.22DS) y micropene. Por dicha antropometría se realiza laboratorio endocrinológico, evidenciando hormona Luteinizante, Tetraiodotiroina y Factor de crecimiento insulínico tipo 1, por debajo de valores de referencia. Se realiza RMN focalizada en lesión hipotalámica con cortes finos informando "Disminución de tejido hipofisario, neurohipófisis ectópica". Se repite muestra crítica en hipoglucemia, confirmando valores hormonales debajo de límites para la edad, diagnosticándose CPHD e iniciando TRH (Hidrocortisona, Levotiroxina y Somatotropina) tolerando de manera adecuada. En controles endocrinológicos posteriores, se constata aumento progresivo de peso y talla. **Conclusiones:** El CPHD es una entidad compleja e infrecuente. La detección precoz permite la activación de una estrategia diagnóstica, la consulta temprana al endocrinólogo y la instauración de las medidas de sostén como así también de la TRH. La transmisión del conocimiento a pediatras/neonatólogos ayuda aumentando el índice de sospecha, reconociendo que los controles de salud cumplen un rol fundamental en esta patología.

#### **P-10. DIFICULTAD RESPIRATORIA AGUDA SECUNDARIA A TUMOR LATERAL DE CUELLO. A PROPÓSITO DE UN CASO**

**Rodríguez Rucci Rocío, Contreras Guevara Natalia, Neme María Laura, Badra Xiomara**

Hospital Privado de la Comunidad. Mar del Plata.  
Provincia de Buenos Aires. Argentina.  
E-Mail: rodriguezruccirocio@gmail.com

**Introducción:** El sarcoma sinovial es un cáncer poco frecuente que suele aparecer cerca de articulaciones grandes, en adultos jóvenes, de crecimiento lento. Re-

presenta un 5-10% de los sarcomas de partes blandas. Su incidencia es de 2-3 casos por 100.000 habitantes/año. El 80% son diagnosticados entre los 15 y los 40 años. **Objetivo:** Presentar un caso de dificultad respiratoria aguda por rápido crecimiento de tumoración en cuello, siendo una localización inusual. **Caso:** Paciente femenina de 15 años quien presentó tumoración en región cervical interpretada como adenitis subángulo maxilar, con test rápido positivo para *S. pyogenes*, tratado con fenoximetilpenicilina, ante la mala respuesta clínica se realizó laboratorio con el cual se diagnosticó mononucleosis. Cuarenta y cinco días posteriores al inicio de la sintomatología, y ante el aumento del tamaño de la lesión, se solicitó ecografía de cuello que mostró adenomegalia vs lesión neoplásica. Se realizó RMN que sugería lesión neoproliferativa y se indicó tumorectomía. Una semana previa a la fecha programada presentó disfagia, afonía y disnea rápidamente progresiva, por lo que se internó en UCIP ante el inminente compromiso de la vía aérea. Al ingreso presentó estridor respiratorio, tirajes, afonía y disfagia. Es intervenida 24 horas después, constatándose invasión de la pared posterior de la faringe no siendo viable la tumorectomía, se realizó traqueotomía debido al importante compromiso de la vía aérea. En biopsia por punción de material se informó sarcoma sinovial indiferenciado. En manejo interdisciplinario con Oncohematología, se definió tratamiento con tres ciclos de quimioterapia previos a exéresis tumoral, una vez cumplidos se realizó tumorectomía con resección de la pared posterior de la faringe y reconstrucción en el mismo acto. Cumplió radioterapia, actualmente permanece con traqueostomía. **Conclusiones:** Si bien esta localización del SS no es frecuente, es importante que ante un tumor en cuello se haga diagnóstico y tratamiento precoz, y se preste especial atención a los síntomas secundarios a la compresión de estructuras adyacentes, para evitar complicaciones agudas como la descrita en nuestro caso.

#### **P-11. HIPERTENSIÓN ARTERIAL EN PACIENTE CON ESTENOSIS RENAL, A PROPÓSITO DE UN CASO**

**Sepero Genaro, D'Onofrio Camilo, Badra Xiomara, Neme María Laura, Montero Jorge, Latza Evangelina**

Hospital Privado de Comunidad de Mar del Plata. Provincia de Buenos Aires. Argentina.  
E-mail: camilojdonofrio@gmail.com

**Introducción:** La hipertensión arterial se presenta cuando el promedio de TA sistólica y/o diastólica es mayor o igual al percentilo 95 para edad, sexo y talla en 3 ocasiones o más. Puede ser primaria o secundaria. En pediatría la HTA es generalmente de causa secundaria y de éstas predominan las causas renales.

**Objetivo:** Presentar un caso clínico de un paciente con HTA a causa de estenosis renal hallada a partir de un estudio complementario. **Caso clínico:** Paciente de 5 años de edad, quien presentó en 06/2020 un cuadro de abdomen agudo quirúrgico, en donde se solicitó TAC abdominal encontrándose una asimetría en el tamaño de los riñones. Se consultó con nefrología infantil, quien solicitó un MAPA, donde se hallaron valores de HTA severa para la edad y sexo. Se realizó centellograma, que informó riñón derecho de tamaño disminuido, con función del 16% y riñón izquierdo de 84%. Ante esto se internó en sala general para control de su HTA y continuar los estudios diagnósticos. Se solicitó: 1) *Evaluación cardiológica:* informó hipertrofia ventricular izquierda moderada, con función conservada; 2) *Laboratorio general:* normal con microalbuminuria (MAU) 14 mg/día y calcio 11.1 como dato positivo; 3) *Orina de 24 hs:* Proteinuria 7.5 g/kg/día, microalbuminuria, uricemia, creatinuria, calciuria.; 4) *Fondo de ojo:* normal; 5) *Angiotomografía:* Arteria renal derecha: disminuida de calibre con diámetro de 3 mm; Arteria renal izquierda: estenosis anular acentuada de aproximadamente el 70-90%. Ambos riñones con morfología conservada y adecuada perfusión cortical. Se realiza diagnóstico de HTA secundaria a estenosis de arteria renal izquierda y ante registros por encima del pc99 se inició tratamiento con amlodipina a 0.1 mg/kg/día. Se tituló dosis según respuesta y atenolol a 10 mg/día, con lo que se logró controlar la TA. Posteriormente se derivó a centro de mayor complejidad donde se colocó stent en arteria renal izquierda por hemodinamia. **Conclusiones:** La estenosis de la arteria renal es una de las principales causas de HTA secundaria. Creemos que es importante el rastreo temprano de la HTA para prevenir complicaciones y poder tratarla a tiempo.

**P-12.LOXOSCELISMO CUTÁNEO VISCERAL EN PEDIATRÍA. REPORTE DE CASO**  
**Amela Ambrogetti Alan Roy**

Hospital "Dr. Lucio Molas". Santa Rosa. La Pampa. Argentina.  
E-mail: alanroyamela@gmail.com

**Introducción:** El loxoscelismo es el cuadro clínico provocado por la picadura de la araña del género loxosceles. **Caso Clínico:** Se describen dos cuadros clínicos, el loxoscelismo cutáneo (LC) que representa más del 80% de los casos; y otro cuadro muy severo pero menos frecuente (10-15%), el loxoscelismo cutáneo visceral (LCV), que ocurre dentro de las primeras horas cuando el veneno alcanza el torrente sanguíneo, manifestándose con hemólisis intravascular independientemente del tamaño de la lesión cutánea. El diagnóstico generalmente es presuntivo y clínico, debido a que la picadura pasa inadvertida, los síntomas no son inmediatos, la consulta se realiza tardíamente, el arácnido no es llevado a la consulta para su identificación y no existen exámenes específicos de rutina. Los tratamientos actuales incluyen terapias de soporte sintomático y específico como el antiveneno. Este último aún sin consensos con respecto a su indicación. Se presenta un caso donde una niña de 3 años comienza con placa eritematosa y lesión compatible con picadura en región subaxilar, que con las horas se fue tornando dolorosa y de aspecto marmóreo. Presento orinas colúricas y laboratorios sucesivos con valores de hemoglobina en descenso y parámetros de hemólisis. Se interpreta cuadro como loxoscelismo cutáneo visceral. Pasa a UCIP donde se procede al pasaje de antiveneno sin complicaciones. A las 48 hs. de recibir tratamiento específico las orinas se tornaron claras y la lesión cutánea evoluciono a indolora y coloración nacarada. Siete días posteriores al egreso hospitalario se realizó laboratorio y orina completa de control con normalización de valores. **Conclusiones:** El objetivo de este reporte es brindar la experiencia en el diagnóstico y tratamiento con antiveneno en un caso de LCV pediátrico con resultado favorable.

**P- 13.MALROTACIÓN INTESTINAL SECUNDARIA A ADENITIS MESENTÉRICA POR INFECCIÓN POR ROTAVIRUS. A PROPÓSITO DE UN CASO**  
**Contreras Guevara Natalia, Corrales Zuñiga Norma, Neme María Laura, Badra Xiomara**

Hospital Privado de Comunidad de Mar del Plata.  
Provincia Buenos Aires. Argentina.  
E-Mail: NaCoGue88@hotmail.com

**Introducción:** El rotavirus es históricamente la causa más frecuente a nivel mundial de gastroenteritis grave en niños <5 años, situación que cambió luego de la introducción de la vacuna. Actualmente las formas graves

y de causalidad incierta se presentan en pacientes con factores de riesgo como inmunosuprimidos y pueden cursar con vólvulos, intususcepción, entre otras. Presentamos un caso de malrotación intestinal en contexto de adenitis mesentérica por gastroenteritis a rotavirus en paciente vacunado. **Objetivo:** presentar un caso de malrotación intestinal secundario a adenitis mesentérica por gastroenteritis por rotavirus en paciente inmunizado. **Caso clínico:** paciente masculino de 4 años de edad, con antecedente de síndrome de Kabuki, consultó por cuadro de 6 días que inició con fiebre, posteriormente diarrea, aftas orales, vómitos con intolerancia a la vía oral y deshidratación moderada. Se inició ayuno, hidratación parenteral y manejo sintomático, la analítica mostró alcalosis metabólica, con leve aumento en reactivos de fase aguda y hemoconcentración. Continuó con emesis e intolerancia a la vía oral, dolor y distensión abdominal por lo que se solicitó ecografía abdominal que mostró distensión gástrica y de asas intestinales, líquido libre perihepático, periesplénico e interasas en pelvis menor; radiografía de abdomen de pie con signos de obstrucción intestinal. Cirugía infantil realizó desrotación laparoscópica de todo el intestino delgado después de encontrar abundante líquido en cavidad y múltiples adenopatías en la totalidad del intestino con suboclusión. El paciente continuó ayunado y se inició terapia antibiótica. Evolución tórpida, presentó nuevas deposiciones diarreicas de características inflamatorias con rescate de rotavirus en materia fecal; posteriormente cursó con clínica de íleo funcional y requirió alimentación parenteral por ayuno prolongado. Finalmente presentó buena evolución, se logró tolerancia a la vía oral y se otorgó el alta hospitalaria. **Conclusiones:** pacientes con gastroenteritis aguda con evolución no típica y clínica sugestiva de abdomen agudo debe considerarse dentro de las posibilidades diagnósticas la infección por rotavirus como causa de las alteraciones que favorecen la presentación de dicha patología. Si bien la asociación causal no es directa, consideramos que en nuestro caso dicha infección viral llevó a la adenitis mesentérica facilitando la aparición del cuadro descrito por obstrucción mecánica.

#### **P-14.MENINGO-ENCEFALITIS HERPÉTICA EN PEDIATRÍA. A PROPÓSITO DE UN CASO**

**Bustamante Gisela Itatí, Wagner Ana, Fortunato Lucia, Couste Néstor**

Hospital Materno Infantil "Argentina Diego". Azul.

Provincia Buenos Aires. Argentina.  
E-mail: itaticachari\_38@hotmail.com

**Objetivo:** Conocer las diversas formas de presentación de la meningo-encefalitis herpética con el fin de evitar el retraso en el diagnóstico y tratamiento. **Introducción:** La encefalitis es un proceso inflamatorio del sistema nervioso central, asociado a evidencia clínica de una disfunción neurológica, que puede afectar por contigüidad otras estructuras como las meninges, generando cuadros mixtos. Múltiples agentes etiológicos, fundamentalmente virus, pueden generar dicha patología. El virus herpes simple (VHS) es la causa más común de encefalitis en niños mayores de seis meses, con una incidencia de 1 en 250.000 a 500.000 habitantes por año. Suele ser grave en pacientes inmunocompetentes. **Caso clínico:** paciente masculino de 4 años y 8 meses, que presenta episodio de pérdida de conciencia, hipertonía y retro-desviación de la mirada, con fiebre de 72 horas de evolución. Sin constatarse foco clínico evidente y persistencia de sensorio deprimido. A las dos horas repite movimientos masticatorios y tónico clónicos de cuatro miembros, que requieren administración de oxígeno y lorazepam 0,1 mg/Kg/dosis. Se realizó estudio metabólico, Hemocultivos y punción lumbar; cuyo resultado se interpreta como meningo-encefalitis viral y se comienza tratamiento con aciclovir a 60 mg/Kg/día. Al cuarto día de tratamiento presenta episodio de desorientación transitoria, persistiendo desde su ingreso somnoliento y con 3-4 registros febriles diarios. Se realiza nueva punción lumbar enviándose muestra de ambas punciones para realización de PCR viral. A los 8 días de internación se recibe resultado de laboratorio, informando PCR de LCR positivo a VHS tipo 1. Se realizó RNM de cerebro, EEG y se indica tratamiento anticonvulsivante por el riesgo de presentar Epilepsia post-herpética o Síndrome de West. El paciente evolucionó favorablemente, cumpliendo 21 días de tratamiento con Aciclovir, con control post-internación con fondo de ojo y potenciales auditivos evocados. **Conclusión:** Dada la morbimortalidad de esta patología y la disponibilidad de un tratamiento etiológico ante una meningo-encefalitis aguda en el niño, es importante reconocer estas formas a tiempo para instaurar un tratamiento precoz con el fin de disminuir la mortalidad y el riesgo de secuelas, como lo son el desarrollo de focos epilépticos, déficit motor, déficits cognitivos y en la memoria, y alteraciones en el comportamiento.

### P-15. ASPECTOS EPIDEMIOLÓGICOS DEL EXCESO DE PESO EN NIÑOS EN GENERAL DANIEL CERRI. BAHÍA BLANCA

Buffone Ignacio, Barrios Romina, Monópoli María José, Reig María Ernestina

Centro de Salud "A. Menghini". General Cerri. Secretaría de Salud de la Municipalidad de Bahía Blanca. Provincia de Buenos Aires. Argentina.  
E mail: manereig20@gmail.com

**Introducción:** La obesidad infantil constituye un serio problema de salud pública en nuestro país. En informes nacionales se han registrado niveles de exceso de peso del 34% en niños atendidos en el Primer Nivel de Atención, cifra que llega al 40.7% en Bahía Blanca. **Objetivos:** Determinar las características epidemiológicas del exceso de peso en niños de 2 a 19 años que concurren a control de salud durante el año 2018 en el Centro de Salud de General Daniel Cerri. **Materiales y Métodos:** Estudio descriptivo basado en los datos retrospectivos de los controles de salud que se realizaron en niños. Los mismos se obtuvieron a través del sistema de registro digital denominado "SiSalud". Se calcularon los Z Score de Índice de Masa Corporal a través del software "Anthro" y "Anthro Plus". Los datos fueron procesados a través del software SPSS 17.0. **Resultados:** Se registraron un total de 404 controles. El 51.7% correspondió sexo femenino (n: 209). La media de edad en años fue de 8.7, la mediana de 8.5, con un rango de 17. Del total de la muestra, el 21.5% (n:87) presentó sobrepeso (n:43); el 10.6 % (n: 15) obesidad; el 3.7% obesidad grave, lo que representa un total del 38.5% de exceso de peso (n: 145). No se encontraron diferencias estadísticamente significativas al comparar según sexo (p: 0.298). Al dividir la muestra por rango etario, se encontró que los niños de 11 a 19 años presentaron un 40.1% de exceso de peso, seguido de los niños de entre 6 y 11 años con un 37.6%, y por último el grupo de 2 a 5 años con un 27.9%, siendo estas diferencias estadísticamente significativas (p: 0.031). **Conclusión:** En niños que consultaron al Centro de Salud de General Cerri, se ha evidenciado un porcentaje de exceso de peso superior comparado con el estudio de referencia nacional, aunque del promedio determinado en el estudio realizado en nuestra ciudad. Los niños que se encuentran en edad de la pubertad y adolescencia fueron los que presentaron un mayor porcentaje de exceso de peso, no encontrando diferencias significativas por sexo.

### P-16. PERCEPCIÓN DE FAMILIAS CON RESPECTO AL PESO CORPORAL DE SUS HIJOS Y SUS PRÁCTICAS DE ALIMENTACIÓN EN GENERAL DANIEL CERRI

Reig María Ernestina, Barrios Romina, Monópoli María José, Buffone Ignacio

Centro de Salud "A. Menghini". General Cerri. Secretaría de Salud de la Municipalidad de Bahía Blanca. Provincia de Buenos Aires. Argentina.  
E mail: manereig20@gmail.com

**Introducción:** La obesidad en la población infantil se ha incrementado. En su etiología interactúan múltiples factores entre los que se encuentran las creencias y aspectos socioculturales. Se ha documentado que la prevalencia alta de obesidad infantil está asociada con una inadecuada percepción de los padres con respecto al peso de sus hijos. **Objetivos:** Determinar la percepción de padres con respecto al peso de sus hijos y sus prácticas en la alimentación en General Daniel Cerri. **Metodología:** Estudio descriptivo de corte transversal, sobre 29 encuestas realizadas a madres y padres de niños de entre 6 y 9 años. Se realizaron preguntas sobre antecedentes personales y familiares, tipo de alimentación, actividades diarias y cuestiones vinculadas a la percepción del peso de sus hijos. Se obtuvieron datos cuantitativos que fueron expresados en proporciones y medidas de tendencia central. Se utilizó el programa SPSS para el análisis de la información. **Resultados:** De los 29 padres encuestados, fueron 14 los que tenían hijos con sobrepeso y obesidad. La edad media fue de 7.45 con un rango de 4. El 62.1% eran niñas (n: 18). Del total, el 24% tenían antecedentes familiares de obesidad (n: 7), mismo porcentaje para aquellos que nacieron con un peso menor a 2.500 gramos. El 80% refiere que los niños almuerzan en su casa y un 50% interpreta que su hijo come variado. De los niños que tienen sobrepeso u obesidad, hubo 2 padres que refirieron verlo "muy flaquito" y 7 mencionaron que tienen una percepción sobre el peso de su hija "bien, normal". Sólo hubo 5 padres que reconocieron que sus hijos estaban "un poco excedidos de peso". Entre los niños de "peso normal", el 60% de los padres refirió que su hijo presentaba un peso acorde y un 33% lo percibieron "más flaquitos". **Conclusiones:** De las encuestas analizadas se encontró que la mitad de los niños presentaba exceso de peso. De este grupo, menos de la mitad de los padres percibió que sus hijos se encuentran excedidos de peso, observando también

un importante porcentaje de padres de niños con peso normal que los perciben adelgazados.

#### **P-17. SEPSIS POR *FUSARIUM* EN PACIENTE CON LEUCEMIA MIELOIDE AGUDA M4. A PROPÓSITO DE UN CASO**

**Riveros Cyntia, Atela Lourdes, Veñy Soledad**

Servicio de Pediatría HIG. "Dr. José Penna". Bahía Blanca. Provincia de Buenos Aires. Argentina.  
E-mail: [pediatriaahigapenna@gmail.com](mailto:pediatriaahigapenna@gmail.com)

**Introducción:** *Fusarium* spp es un hongo filamentoso de hifas hialinas no pigmentadas cuya infección se engloba dentro de las hialohifomicosis. Se aísla en suelo, agua, y en las biocapas acuáticas. Considerado como una causa de IFInv en pacientes neutropénicos y en trasplantados produciendo un espectro de enfermedad que va desde la infección superficial hasta la forma diseminada, según el estado inmune del huésped. La mortalidad se estima en 50–80% si hay neutropenia persistente y/o tratamiento con corticosteroides, enfermedad diseminada y compromiso pulmonar. **Objetivo:** Describir un caso de presentación poco frecuente y grave de infección fúngica invasiva por *Fusarium* spp. **Caso clínico:** Varón 9 años, Dx LMA M4 en inducción. Internación 15 días en UTIP (al inicio de enfermedad) + pancitopenia prolongada y profunda (34 días GB; 100). Ingres a sala con escara en región perianal y mucositis oral. A los 6 días agrega lesiones en piel; progresión caudo-cefálica nodulares eritematosas, posteriormente con centro necrótico, dolorosas y de diversos tamaños. Con afectación de mucosas oral e intestinal. Se realizan pancultivos, incluido cultivo de lesiones y se agrega a la antibioticoterapia cobertura para hongos con anfotericina b liposomal. Se reciben resultados positivos para *fusarium* spp sensible a voriconazol y resistente a anfotericina, por lo que se agrega al esquema. Evolucion a los días con mal estado general, progresión rápida de lesiones de piel y perforación intestinal (hemicolectomía derecha con anastomosis ileoileal e ileotransversa, con exclusión duodenal: AP *Fusarium* spp) luego fallo multiorgánico y óbito del paciente a las 48 hs. **Conclusiones:** La epidemiología de las IFInv, ha tendido a cambiar en los pacientes inmunocomprometidos, especialmente en aquellos con neoplasias hematológicas con neutropenia prolongada, trasplantados de células hematopoyéticas y de órganos sólidos. Es multifactorial, por el desarrollo de

esquemas de quimioterapia e inmunosupresores nuevos y altamente potentes, el amplio uso de antibacterianos y el aumento del uso de antifúngicos profilácticos o como terapia empírica, resultando en la selección y aparición de hongos nuevos más resistentes. Es necesario un alto grado de sospecha en pacientes con neutropenia prolongada, enfermedad oncohematológica y aparición de lesiones en piel, para realizar tratamiento oportuno; pese al cual la tasa de mortalidad sigue siendo elevada, llegando hasta 80%.

#### **P-18. TUMORES DE SISTEMA NERVIOSO CENTRAL COMO PRESENTACIÓN DE NEUROFIBROMATOSIS TIPO 1. SERIE DE CASOS**

**Reina Celeste, Diomedi Lucía, Atela Lourdes, Orellano Brenda, Veñy Soledad, Houriet Magali**

Servicio de Pediatría. HIG "Dr. José Penna". Bahía Blanca. Argentina.  
E-mail: [pediatriaahigapenna@gmail.com](mailto:pediatriaahigapenna@gmail.com)

**Introducción:** La Neurofibromatosis tipo 1 (NF1) es una enfermedad genética autosómica dominante, con expresividad variable. La manifestación principal es la cutánea, con lesiones hiperpigmentadas (manchas café con leche), efélides y neurofibromas, pero también puede presentar manifestaciones neurológicas, oftalmológicas y esqueléticas. La mayoría tienen evolución benigna aunque un tercio desarrollan complicaciones, como neoplasias, principalmente del SNC, siendo la más frecuente el glioma óptico. Por esta razón es importante el seguimiento longitudinal y multidisciplinario del paciente y su familia. **Objetivo:** Describir 3 casos clínicos con formas de presentación complicadas de Neurofibromatosis y su diagnóstico tardío. **Casos clínicos:** **1)** Varón 6 años con cefalea opresiva holocraneal que no cede con analgésicos, vómitos a predominio matutino, manchas café con leche en torso y ambas piernas, efélides axilares e inguinales y dificultad para el lenguaje (sin seguimiento). Se realiza RMN encéfalo donde se observa en región occipital derecha, supratentorial imagen heterogénea predominantemente líquida, multilaminada. Se realiza biopsia con resultado: Astrocitoma pilocítico + NF1. TTO: Resección y control evolutivo; **2)** Varón 9 años con náuseas, cefalea y convulsión tónico-clónica. Al examen físico múltiples manchas café con leche a predominio de tórax, abdomen y espalda. Antecedente de resección de neurofibroma plexiforme (sin seguimiento). Se realiza RMN de encéfalo y órbita: dx glioma óptico + NF1.

TTO: control evolutivo con imagen y fondo de Ojo; **3)** Femenina 2 años con dolor en mmii de tres semanas de evolución e impotencia funcional, reflejos osteotendinosos disminuidos con Babinsky positivo. Al examen físico, máculas hipopigmentadas y una hiperpigmentada en miembros inferiores. (Hermana del paciente 1). RMN de encéfalo y columna: múltiples imágenes hipodensas de distintos tamaños con compresión medular. Cirugía de descompresión y biopsia: Meduloblastoma de alto grado indiferenciado, variedad anaplásica metastásica. TTO: Quimioterapia paliativa. **Conclusiones:** La NF1 es una patología con gran cantidad de complicaciones, siendo las más graves, las neoplasias del SNC. Ante esto es importante la sospecha en presencia de lesiones características, principalmente cutáneas, para realizar un seguimiento continuo y multidisciplinario, detectar precozmente las complicaciones, instaurar de forma temprana y adecuada el tratamiento, así como la pesquisa en familiares.

**P-19. VÓLVULO INTESTINAL SECUNDARIO A MALROTACIÓN. PRESENTACIÓN COMÚN EN EDAD POCO FRECUENTE. A PROPÓSITO DE UN CASO**  
**Figueiredo Nereida, García Collar Lucia, Baldini Juan, Bocón Nadia, Mores Sofia, Ortigosa Estefania, Macchi Pablo, Mastropiero Ileana**

Hospital de Niños "Dr. Debilio Blanco Villegas". Tandil. Provincia de Buenos Aires. Argentina.  
E-mail: figueiredo.nereida@gmail.com

**Introducción:** La malrotación intestinal (MI) es un trastorno anatómico producido por una rotación y fijación anormal del intestino medio. El 40 a 50% de los pacientes tienen síntomas en la primera semana de vida; el 64% en el primer mes y el 90% en el primer año de vida. En niños mayores y adolescentes se manifiesta con cuadros inespecíficos que pueden diagnosticarse incidentalmente, o en el contexto de una complicación. La forma de presentación más grave es la obstrucción Intestinal, que generalmente es duodenal. El 50% está asociado a vólvulos del Intestino medio y se manifiesta como obstrucción intestinal aguda, con mortalidad del 50%. El diagnóstico es radiológico, (cámara gástrica dilatada, signos de obstrucción duodenal), seriada esófago-gastro-duodenal, enema de bario, ecografía abdominal, TAC y RMN de abdomen. **Objetivos:** Describir un caso clínico de malrotación intestinal de presentación típica en grupo etario poco frecuente. **Caso clínico:**

Paciente de 11 años y 7 meses que consulta por dolor abdominal agudo, intenso y continuo que no cede con ninguna posición ni analgesia, que inicia horas previas sin episodios de vómitos, diarrea ni fiebre. Antecedente de prolapso rectal a los 8 meses de vida que resuelve espontáneamente. Hábito evacuatorio con conductas retentivas seguidas de deposiciones explosivas. Perfil para enfermedad celiaca a los 3 años negativos. Al examen físico, regular estado general, facie dolorosa, palidez mucocutánea, mucosas semihúmedas, abdomen distendido, dolor intenso, percusión timpánica, RHA ausentes. Radiografía de abdomen: importante distensión colónica. Con sospecha de vólvulo intestinal se realiza cirugía hallando sigmoide dilatado, sin signos de necrosis. Malrotación intestinal. Colectomía sigmoidea con unión termino-terminal. La paciente evoluciona desfavorablemente, con síntomas de suboclusión, por lo que es reintervenida, se realiza liberación de adherencias y fijación de anastomosis, con buen manejo de dolor, buena tolerancia oral y restitución de tránsito intestinal. **Conclusiones:** La malrotación intestinal se manifiesta clínicamente como abdomen agudo en los primeros meses de vida, siendo infrecuente sus manifestaciones y diagnóstico en la adolescencia o adultez. Es de suma importancia el diagnóstico precoz, principalmente cuando el paciente se presenta con síntomas de oclusión, para salvaguardar la vitalidad intestinal y mejorar así el pronóstico y calidad de vida del paciente.

**P-20. REPORTE DE CASOS: DERRAME PERICÁRDICO**

**Enriquez Pierina, Teplitz Eduardo, Garat Cesar, Diaz Argüello Claudia, Echegoyen Maria, Tonetto Ivana, Miraglia Laura, Feldman Juan, Pereyra Agustin, Gariboldi Guillermina, Mauvecin Mariano, Rausemberg Gabriela**

Hospital Italiano Regional del Sur. Bahía Blanca. Provincia de Buenos Aires. Argentina.  
E-mail: gabrielarausemberg@gmail.com

**Introducción:** El pericardio es una membrana serosa que se puede afectar por agentes infecciosos, físicos, traumáticos, inflamatorios o de forma secundaria a procesos metabólicos y/o idiopática. El espacio pericárdico contiene entre 15 y 50 ml de líquido; cuando lo supera, se habla de derrame pericárdico; la clínica se caracteriza por dolor torácico, roce pericárdico y

alteraciones electrocardiográficas evolutivas. Cuando la presión intrapericárdica está significativamente elevada aparecen los síntomas de taponamiento cardíaco; ingurgitación yugular, pulso paradójico e hipotensión arterial, requiriendo pericardiocentesis. El tratamiento consiste en resolver el derrame pericárdico, mejorar el dolor y la inflamación. Se recomienda reposo, AINES o colchicina y, ante la falta de respuesta, su combinación; los corticoides no se recomendados de primera elección. **Objetivo:** Definir el abordaje diagnóstico y terapéutico del derrame pericardio recurrente en la infancia. **Materiales y Métodos:** Revisión de las historias clínicas de 2 pacientes con diagnóstico de derrame pericardio recurrente ocurridos en la UCIP del Hospital Italiano Regional del Sur en los años 2016 y 2019. **CASO 1:** Niña de 4 meses que ingresa con clínica de taponamiento cardíaco severo, presenta mejoría luego de su drenaje; se realizan cultivos y serologías. Comienza tratamiento antibiótico (ATB) empírico. Se indica ácido acetil salicílico (AAS), metilprednisolona, enalapril, furosemida y espirolactona. Con controles periódicos por Cardiología. Presenta CMV positivo en orina y plasma, inicia tratamiento con ganciclovir EV. Al 7mo día presenta desmejoría clínica (sospecha de sepsis) ingresando en asistencia respiratoria mecánica (ARM), con reaparición del derrame, se coloca drenaje pericárdico permanente, se suspende AAS y se añade colchicina. A los 20 días, presenta shock refractario con posterior paro cardiorespiratorio y óbito. Los resultados postmortem informan Trastorno de la glicosilación de proteínas CDG1. **CASO 2:** Niño de 10 años, que presenta fiebre, dolor retroesternal opresivo de gran intensidad asociado a disnea en reposo, ingurgitación yugular y ruidos cardíacos alejados. Se interpreta como taponamiento cardíaco se realiza pericardiocentesis; se solicitan serologías y cultivos, inicia tratamiento con AAS y ATB, hasta la negativización de los mismos. Al 5° día se constata fiebre, reinicia ATB, suspende AAS y se indica Ibuprofeno. Al 8° día presenta nuevo derrame pericárdico, se modifica tratamiento a colchicina e indometacina, con respuesta favorable. Se descartaron causas reumatológicas, se interpreta como Idiopática. **Conclusiones:** el derrame pericárdico es una patología que puede presentarse a cualquier edad durante la infancia, según su etiología. Detectar de forma temprana los signos y síntomas de gravedad y brindar el tratamiento adecuado permiten mejorar el pronóstico. Es de relevancia destacar que el pronóstico depende de la etiología y compromiso hemodinámico.

## P-21. PANCITOPENIA EN LACTANTE HIJO DE MADRE CON DÉFICIT DE VITAMINA B12. A PROPOSITO DE UN CASO

Pereyra Agustin, Tepliz Eduardo, Garat Cesar, Díaz Argüello Claudia, Echegoyen Maria de los Angeles, Lambert Romina, Kaltenbach Brenda, Gariboldi Guillermina, Mauvecin Mariano, Rausemberg Gabriela, Enriquez Pierina

Hospital Italiano Regional del Sur. Bahía Blanca.  
Provincia de Buenos Aires. Argentina.  
E-mail: enriquezp32@gmail.com

**Introducción:** La vitamina B12 o cobalamina pertenece al grupo de vitaminas hidrosolubles y es un cofactor esencial en la síntesis de ADN. Su déficit se manifiesta primariamente en órganos con alto recambio celular como médula ósea y sistema nervioso. La primera regula la eritropoyesis, por lo cual el compromiso hematológico se manifiesta principalmente, por anemia megaloblástica, siendo ésta la manifestación clásica. En relación al aspecto neurológico, se observa desmielinización, por afectación de la síntesis de mielina y reparación de axones. Dentro de la población vegetariana se estima que la deficiencia de vitamina B12 afecta a un 62% de mujeres embarazadas, entre 25-86% de niños, 21-41% de adolescentes y 11-90% de los ancianos. La medición de niveles plasmáticos de vitamina B12 tiene un alto nivel de falsos positivos. La medición de niveles de holotranscobalamina ha demostrado mejor especificidad. **Objetivo:** Revisar las manifestaciones clínicas y bioquímicas en lactantes, hijos de madres con déficit de vitamina B12. **Materiales y Métodos:** Paciente de 7 meses, sexo masculino, internado por pancitopenia y fiebre, asociado a trastorno del metabolismo de lípidos (hipertrigliceridemia). Como antecedente de enfermedad actual, refiere tos y rinorrea de 1 semana de evolución, vómitos y palidez generalizada en las últimas 72 hs. Al ingreso, se constata palidez cutáneomucosa y signos clínicos de bronquiolititis. Se solicitan estudios complementarios que muestran: hipertrigliceridemia, anemia arregenerativa, plaquetopenia y neutropenia, aumento de LDH, dosaje de vitamina B12 por debajo del normal; en la PAMO se constatan cambios megaloblásticos. Se solicita dosaje de vitamina B12 a la madre, se confirma déficit carencial; y lipidograma en ambos padres (normal). Se indican antibióticos EV hasta cultivos negativos; y vitamina B 12 IM, con buena respuesta a la semana. **Conclusiones:** La deficiencia de vitamina B12 es una causa reversible de insuficiencia medular,



su diagnóstico bioquímico es controvertido. En este caso, se encuentra correlación de los datos clínicos y bioquímicos con la literatura. La hipertrigliceridemia se interpreta de causa secundaria. Es de suma importancia el abordaje acerca de los hábitos alimentarios maternos en la consulta pediátrica habitual.

## **P-22. FIEBRE MEDITERRÁNEA FAMILIAR EN PEDIATRÍA. A PROPÓSITO DE UN CASO**

**Gariboldi Guillermina, Tepliz Eduardo, Garat Cesar, Diaz Argüello Claudia, Echegoyen Maria de los Angeles, Mauvecin Mariano, Enriquez Pierina, Pereyra Agustin**

Hospital Italiano Regional del Sur. Bahía Blanca.  
Provincia de Buenos Aires. Argentina.  
E-mail: guigariboldi@gmail.com

**Introducción:** La Fiebre Mediterránea Familiar (FMF) es una enfermedad hereditaria caracterizada por episodios recurrentes y breves de fiebre y dolor por inflamación de una o varias serosas (peritoneo, pleura, pericardio, membrana sinovial). La amiloidosis es su complicación más importante y principal causa de muerte en los casos en que se presenta. Es frecuente en descendientes de poblaciones mediterráneas de Israel, Turquía, Armenia, países árabes y norte de África, menos común en griegos e italianos. La frecuencia de portadores se calcula en 1:5 a 1:7 en algunas de estas poblaciones, llegando la frecuencia de enfermos (homocigotos) a 1/200 individuos. No existen marcadores específicos de la enfermedad y los hallazgos de laboratorio evidencian proceso inflamatorio sistémico. El estudio del gen MEFV permite establecer un diagnóstico molecular de la FMF, identificando la mutación que confirma la sospecha clínica. **Objetivos:** Describir la presentación clínica y abordaje diagnóstico de una niña de 7 años con diagnóstico confirmado de FMF. **Descripción del caso:** Niña de 7 años que en julio/2018 comienza con síndrome febril periódico y recurrente, dura de tres a cinco días, ha presentado periodos mayores y resuelve espontáneamente. La fiebre se acompaña de compromiso cutáneo generalizado, predominantemente urticariano, pustuloso o morbiliforme en ocasiones; inyección conjuntival, mioartralgias a predominio de manos y pies, que resuelve completa y espontáneamente. Se constata aumento de reactantes de fase aguda durante sus brotes, que luego retornan a basal, con autoanticuerpos siempre negativos (FR, FAN, anti

ENA, Antifosfolípidos y antiDNA). Como antecedentes familiares, Síndrome de Raynaud (tía materna), otros tíos y abuelos con Urticaria Crónica. Se confirma el diagnóstico de FMF con la mutación del gen MEFV en mayo/2019. **Conclusiones:** La presentación clínica coincide con la literatura. La FMF es una enfermedad subdiagnosticada, ya que si no se tiene en cuenta la genética y no existen antecedentes familiares sugestivos, es difícil su sospecha. La incidencia en nuestra población, no debe desestimarse, debido a la inmigración de origen mediterráneo. El conocimiento de las mutaciones causales tiene importancia pronóstica y como guía del tratamiento, ya que los portadores de determinadas mutaciones son los que tienen mayor riesgo de sufrir amiloidosis renal.

## **P-23. FIEBRE TIFOIDEA EN PEDIATRÍA. A PROPÓSITO DE UN CASO**

**Pereyra Agustin, Tepliz Eduardo, Garat Cesar, Diaz Argüello Claudia, Echegoyen Maria de los Angeles, Lambert Romina, Kaltenbach Brenda, Gariboldi Guillermina, Mauvecin Mariano, Rausemberg Gabriela, Enriquez Pierina, Tonetto Ivana**

Hospital Italiano Regional del Sur. Bahía Blanca.  
Provincia de Buenos Aires. Argentina.  
E-mail: garatcesar@yahoo.com.ar; gabrielarausemberg@gmail.com

**Introducción:** La fiebre tifoidea se caracteriza por una enfermedad sistémica con fiebre y dolor abdominal. El organismo clásicamente responsable de la fiebre tifoidea es la *Salmonella typhi*. Otros serotipos, particularmente la *S. Paratyphi A, B o C*, pueden causar un síndrome similar. La enfermedad comienza como síndrome febril con aparición de síntomas después de 5 a 21 días de la ingestión del microorganismo de aguas contaminadas o alimentos contaminados. Durante la primera semana posterior a la fiebre parecen síntomas de bacteriemia que suelen ir en aumento. Con el transcurrir de los días se suma el dolor abdominal, maculas color salmón en abdomen y tronco, hepatomegalia, hemorragia intestinal y perforación en ciertos casos. La sospecha diagnóstica radica en todo paciente con fiebre de más de 3 días de evolución con síntomas gastrointestinales que haya viajado a una zona endémica. Se utilizan técnicas serológicas de Widal y cultivo de materia fecal y médula ósea para su diagnóstico. **Objetivo:** describir las características clínicas, el abordaje diag-

nóstico correspondiente a la fiebre tifoidea y respuesta al tratamiento. **Material y Métodos:** Se identificaron 2 casos de fiebre tifoidea en una niña de 6 años y otra de 13 años, ambas oriundas de nuestra localidad que habían viajado en sus vacaciones a zonas endémicas y tenían el antecedente de consumo de aguas no potables y alimentos contaminados. En todos ellos la fiebre se presentó como síntoma principal de la enfermedad, asociado a síntomas gastrointestinal con deposiciones sanguinolentas. La paciente de 6 años presentó un síndrome febril prologando de 10 días de evolución, signos de bacteriemia y disentería. La segunda se presentó con síndrome febril de 6 días de evolución en asociación a deposiciones sanguinolenta. El test de wildal y cultivo de materia fecal resultaron positivos para *S. Paratyphi A*. Una vez instaurado el tratamiento la defervescencia de la fiebre se produjo al 4° o 5° día del tratamiento. Ambas pacientes respondieron bien al tratamiento con ceftriaxona IV completando su esquema antibiótico con ciprofloxacina VO. **Conclusión:** Tener en cuenta en todo niño con síndrome febril prolongado, cuadro de diarrea y viaje la sospecha diagnóstica de fiebre tifoidea.

#### **P-24. DESCRIPCIÓN DE LA INFECCIÓN POR SARS-COV-2 EN LA POBLACIÓN PEDIÁTRICA QUE CONSULTA AL HOSPITAL MUNICIPAL DE BAHÍA BLANCA DURANTE EL AÑO 2020**

**Carletti Diego, Fittipaldi Agustina, Dachowker Roxana, Marlia Ruben**

Residencia de Pediatría. Hospital Municipal de Agudos "Dr. Leónidas Lucero". Bahía Blanca. Provincia de Buenos Aires. Argentina.

E-mail: diego-carletti@hotmail.com

**Introducción:** Los niños de todas las edades pueden contraer la enfermedad producida por SARS-CoV-2, aunque parecen verse menos afectados que los adultos. A pesar de existir características similares, es evidente la necesidad de información sobre el comportamiento del virus en la población pediátrica. **Objetivos:** Caracterizar la infección por SARS-CoV-2 en la población infantil a nivel local, conocer su distribución por región y tiempo en nuestro medio, las manifestaciones clínicas más frecuentes y su evolución. **Materiales y Métodos:** Estudio descriptivo observacional de corte trasversal y prospectivo. Se incluyó a pacientes de 0 a 15 años que consultaron al Hospital Municipal de Agudos "Dr.

Leónidas Lucero" (HMALL), durante la segunda mitad del año 2020 por caso sospechoso para la enfermedad por coronavirus. El protocolo fue aprobado por el Comité Institucional de Bioética en Investigación del HMALL. **Resultados:** Se incluyeron en el trabajo 55 pacientes positivos. El 50,9 % fueron niños, el 49,1 % fueron niñas con una media para la edad de 7,2 años (DE 4,2). Un 89% refirió que algún conviviente tenía síntomas similares. En el 92% de los pacientes se consideró infección no complicada, en el 5% infección leve de las vías aéreas inferiores y hubo un paciente con síndrome inflamatorio multisistémico post-COVID. El 55% refirió haber comenzado el cuadro dentro de las 48 hs. al momento de la consulta, siendo la fiebre (63%), tos (40%) y odinofagia (35%) los síntomas predominantes. El grupo de lactantes fue el que presentó mayormente inyección conjuntival, exantema cutáneo, vómitos y diarrea, mientras que la disgeusia y anosmia predominaron en pacientes mayores de 10 años. Requirieron internación en la sala de pediatría 9 pacientes, encontrando una asociación estadísticamente significativa entre antecedente de enfermedad previa y posibilidad de internación ( $P < 0.05$ ), al igual que con la saturación de oxígeno inicial, el estado del sensorio y la presencia de dificultad respiratoria. La media de días de seguimiento, desde el momento de la consulta fue de 10 (7-15) y se evidenció que, los niños presentaban la mayoría de los síntomas dentro de los primeros 5 días de la enfermedad, siendo asintomáticos para el día 9. **Conclusiones:** Los niños suelen tener una enfermedad leve, con rápida recuperación. Las manifestaciones clínicas varían en prevalencia según el rango etario. Los antecedentes previos de enfermedad cobran relevancia para predecir la necesidad de hospitalización.

#### **P-25. MELANOSIS PUSTULAR TRANSITORIA NEONATAL. A PROPOSITO DE UN CASO**

**Lucha Andrea Natalia, De Petri Maria Inés, Aguada Estela E, González Baschiera Teresa**

Servicio de Pediatría. Servicio de Neonatología. Residencia de Pediatría. Hospital Municipal "Dr. Emilio Ferreyra". Necochea. Provincia de Buenos Aires. Argentina.

E-mail: natilucha84@gmail.com

**Introducción:** La Melanosis Pustular Transitoria Neonatal, es una patología infrecuente, benigna, autolimitada e idiopática, cuya incidencia global es  $< 1\%$ .

Caracterizada por pústulas y vesículas, fácilmente desechables, que dejan un collarite descamativo, seguido de hiperpigmentación transitoria. Asientan sobre piel sana. Pueden estar presentes desde el momento inmediato al nacimiento, de distribución inespecífica. El recién nacido se encuentra en buen estado general.

**Diagnóstico clínico:** con las lesiones clásicas en los 3 estadios. Cuando la clínica no es clara, el cultivo de contenido pustular descarta otras etiologías y la histopatología muestra pústulas subcórneas con acumulación de neutrófilos, fibrina, y pocos eosinófilos. Descartar causas infecciosas, genética y otras de comportamiento benigno. **Objetivo:** destacar esta patología benigna como diagnóstico diferencial de otras pustulosis neonatales. **Caso clínico:** RNPT 37s. | PAEG | masculino | P 2490 | T 45,5 | PC 33,5 | Apgar 9-10, con maduración pulmonar previa, hijo de madre en tratamiento con atenolol y diazepam; embarazo controlado; serologías trimestrales negativas; VDRL de cordón: negativa. Al nacimiento se observan vesículas friables, con contenido seroso, algunas pustulosas, en cuero cabelludo, región peribucal, tronco, miembros superiores e inferiores, región perineal, respeta palmas y plantas. Internación conjunta. Se realiza hemograma, PCR y Hemocultivo. **Hemograma:** GB: 21.600 (58|2|0|29|2), neutrófilos en cayado <9%, PCR negativa. A las 48 hs. de vida: RN en buen estado general, con buena presión al pecho, diuresis (+) catarsis (+), sin las vesículas peribucales iniciales, hiperpigmentación, predominio de pústulas en tronco y región perineal. Se toma muestra para histopatología y cultivo de contenido. Cultivo de contenido pustular: *S. Aureus*—colonización bacteriana. **Histopatología:** Leucocitos neutrófilos, detritus, hematíes y escamas corneas. **Hemocultivo:** Negativo. Se otorga egreso hospitalario con seguimiento por pediatra de cabecera. **Conclusiones:** la melanosis pustulosa neonatal transitoria debe ser considerada en el caso de recién nacidos con lesiones pustulosas sin manifestaciones sistémicas, para evitar exámenes complementarios innecesarios. Dado su curso benigno y autolimitado, no es necesario el uso de antibióticos. Si la clínica no es concluyente, el cultivo y la histopatología son de utilidad para despistaje de otros procesos patológicos.

## P-26.PSEUDOHIPOALDOSTERONISMO TRANSITORIO 2º A PIELONEFRITIS. A PROPÓSITO DE UN CASO

Ortigosa Estefania, Rodriguez Eyra Josefina, Girodo Josefina, Mastropiero Ileana, Guerrero

**Nancy, Zubigaray Mercedes, Espada Karina, Boccón Nadia, Figueiredo Nereida, Mores Sofía**

Servicio de Pediatría. Hospital "Dr. Debilio Blanco Villegas". Tandil. Provincia de Buenos Aires. Argentina. E-mail: Rodriguezey@gmail.com

**Introducción:** El Pseudohipoaldosteronismo (PHA) secundario transitorio, entidad de baja prevalencia en pediatría, más frecuente en varones, causado por la resistencia a la aldosterona de los túbulos renales en niños predispuestos por factores de riesgo de uropatía obstructiva o infecciones urinarias, sumado a la inmadurez propia de la edad, caracterizándose por la presencia de hiponatremia con hiperkalemia y acidosis metabólica. La infección genera liberación de TNG/TGF/ II 1-6 que podrían alterar la respuesta a la Aldosterona. **Objetivo:** Presentar un caso de Pseudohipoaldosteronismo transitorio secundario a Pielonefritis en lactante con Hidronefrosis bilateral. **Caso Clínico:** lactante de 4 meses ingresa a guardia por cuadro de vómitos, rechazo al alimento e irritabilidad de 3 días de evolución. Es un RNT/PAEG, Pesquisa neonatal normal, con diagnóstico prenatal de hidronefrosis bilateral. Corrección quirúrgica de ureterocele izquierdo, 15 días previa a la consulta. Al ingreso se valora con deshidratación moderada, se realizan medidas de soporte inicial, se solicita laboratorio donde se constata hiponatremia severa (Na 111mEq/L); hipercaliemia leve (K 6.2 mEq/L); alteración leve de la función renal (Urea 40 mg/dl, Cr 0.71 mg/dl); acidosis metabólica (EAB: PH 7.27/PCO2 25/HCO 14.5/EB -9.5). Se realiza corrección de la natremia según normas hasta obtener un valor seguro. Se realiza IC con nefrología y urología. Ecografía renal que informó dilatación ureteropielocalicial bilateral residual a procedimiento quirúrgico. Sedimento patológico y UC + *Pseudomona A.*, HMC x 2 negativos. Cumplió tratamiento antibiótico EV según antibiograma por 8 días, completando 14 días VO, con UC control -, habiendo presentado fiebre sólo por 24 hs. Se realizó corrección oral con ClNa y Bicarbonato. Logró estabilidad hidroelectrolítica luego de 72 hs. de tratamiento antibiótico, con mejoría progresiva de la función renal. Presunción diagnóstica: Pseudohipoaldosteronismo transitorio 2º a Pielonefritis. **Conclusiones:** Si bien es una patología infrecuente, es necesario que los pediatras conozcamos esta entidad y su forma de presentación, para así poder implementar el tratamiento de manera oportuna y disminuir la morbimortalidad.

## **P-27. CRECIMIENTO DURANTE SU INTERNACIÓN EN UNA POBLACION DE RECIÉN NACIDOS <1500 GRAMOS SEGÚN DOS DIFERENTES CONDUCTAS NUTRICIONALES**

**Alda Ernesto, Distéfano Ciucci Nadia, Durán Gisela, Oviedo Crosta Maria Belén**

Hospital Privado del Sur. Bahía Blanca. Provincia de Buenos Aires. Argentina.  
E-mail: belu\_20\_03@hotmail.com.

**Introducción:** La prematurez condiciona un crecimiento ponderal y neurodesarrollo diferente al observado intraútero. La nutrición enteral trófica y parenteral precoz y “agresiva”, y la fortificación de la leche materna, poseen como objetivos disminuir la restricción de crecimiento extrauterino (RCEU), optimizar su neurodesarrollo y mejorar la salud a largo plazo. Si bien estas estrategias han permitido disminuir la incidencia de RCEU al egreso hospitalario, no han logrado evitarla. **Objetivo:** Comparar el crecimiento durante su internación en dos poblaciones de recién nacidos (RN) < 1500 gr. que recibieron diferentes conductas nutricionales desde el nacimiento. **Materiales y Métodos:** Estudio observacional descriptivo. Población: Recién Nacidos (RN) pretérmino menores de 1500 gramos nacidos en el Hospital Privado del Sur de Bahía Blanca desde el 1° de enero de 2015 al 31 de diciembre de 2018. Se incluyeron RN menores de 1500 gramos, divididos en dos grupos según la estrategia nutricional utilizada: *A*: “nutrición convencional” (2015-2016); *B*: “nutrición precoz” (2017-2018). *Grupo A*: sin bolsa de inicio, nutrición parenteral con bajos flujos de glucosa y aminoácidos (< 3gr/k), inicio postergado de alimentación enteral (después del 2° día). *Grupo B*: bolsa de inicio, nutrición parenteral con flujos de glucosa elevados y aportes de aminoácidos ≥ 3 gr/k desde el inicio, alimentación enteral precoz (1° día). Diferentes variables clínicas y de crecimiento fueron analizadas en ambos grupos: mortalidad neonatal, Z Score de peso, perímetro cefálico y talla al nacimiento y al término, días de nutrición parenteral, momento de inicio y días en que se logra nutrición enteral completa, descenso máximo de peso y su recuperación, porcentaje de niños con fosfatasa alcalina aumentada y alimentación al alta. **Resultados:** La población ingresada al estudio fue 52 RN en *A* (mediana 29 semanas y 1100 gramos) y 42 en *B* (mediana 30 semanas y 1200 gramos). La mortalidad fue 25% (13/52) en *A* y 12% (5/42) en *B*. Se logró completar la evolución de 33 pacientes en *A* y 34 en *B*. Las variables

clínicas y de crecimiento analizadas fueron similares en ambos grupos, con una tendencia a mejores resultados en el Grupo B, sin lograr diferencias estadísticamente significativas, relacionado probablemente al pequeño número de casos analizados. **Conclusiones:** Pese a no hallar diferencias, una estrategia nutricional precoz con mayor cantidad de nutrientes en calidad y cantidad, beneficiaría a esta población de niños con alto riesgo evolutivo.

## **P-28. USO DE GEL DE GLUCOSA AL 40% EN EL TRATAMIENTO DE HIPOGLUCEMIA EN RECIÉN NACIDOS CON FACTORES DE RIESGO. Informe Preliminar**

**Alda Ernesto, Barrionuevo Laura, Covas Maria del Carmen, Distéfano Ciucci Nadia, Durán Gisela, Oviedo Crosta Maria Belén, Quintana Daniel**

Servicio de Neonatología del Hospital Privado del Sur. Bahía Blanca. Provincia de Buenos Aires. Argentina.  
E-mail: belu\_20\_03@hotmail.com.

**Introducción:** La hipoglucemia neonatal afecta al 15% de los recién nacidos (RN) y es causa prevenible de daño cerebral. Los niveles de glucosa disminuyen entre las 4 y 6 horas después del parto y su regulación en un Recién Nacido (RN) con factores de riesgo puede fracasar. El tratamiento habitual de la hipoglucemia asintomática es administrar leche de fórmula como complemento de la lactancia materna. Una opción terapéutica es aplicar gel de glucosa al 40% en la mucosa yugal del RN. **Objetivo:** Evaluar si la administración de gel de glucosa al 40% es tan efectiva como la administración de leche de fórmula, en el tratamiento de la hipoglucemia asintomática en RN con factores de riesgo. **Población:** Hijo de madre diabética (HMD), pequeño para edad gestacional (BPEG), alto peso para su edad gestacional (APEG) y pretérminos tardíos entre 35 0/7 y 36 6/7 semanas, internados en internación conjunta del Servicio de Neonatología del Hospital Privado del Sur de Bahía Blanca. **Materiales y Métodos:** Ensayo clínico controlado aleatorizado. Detectada la hipoglucemia y recibido el consentimiento informado para participar en el ensayo, se asignó mediante un muestro aleatorio simple, el tratamiento con dextrosa en gel al 40% o leche de fórmula. Se consideró fracaso cuando el RN persistió hipoglucémico en dos oportunidades después de recibir el tratamiento asignado.

Cálculo del tamaño muestral: 306 RN en cada grupo. El proyecto fue aprobado por el comité de bioética del Hospital Municipal de Bahía Blanca. **Resultados:** Desde 01/07/2017 hasta el 30/06/2020 nacieron 4336 RN. El 20% presentó factores de riesgo para hipoglucemia: APEG (61.3%), BPEG (21.7%), PTT (10.4%) e HMD tratada (4.3%). Presentaron hipoglucemia 278 y se aleatorizaron 241: 118 en el Grupo Gel de Glucosa (49%) y 123 en el Grupo Leche de fórmula (51%). El mayor porcentaje de éxito en ambos grupos se observó en bebés con Alto peso. Fracasaron 31 (29%) en el grupo Gel de glucosa mientras que solo 11 (9.6%) lo hicieron en el Grupo Leche de fórmula, siendo esta diferencia estadísticamente significativa (valor  $P=0,0002$ ). **Conclusiones:** La tasa de fracaso del grupo gel de glucosa fue superior al observado en el grupo leche de fórmula. Esta tendencia plantea la posibilidad de suspender el ensayo clínico.

## P-29. AGENESIA DE ARTERIA PULMONAR DERECHA. PROPÓSITO DE UN CASO

Acosta Marianela

Hospital Municipal "Dr. Pedro Solanet". Ayacucho.  
Provincia de Buenos Aires. Argentina.  
E-mail: mariacosgal17@gmail.com

**Introducción:** La agenesia unilateral de la arteria pulmonar (AUAP) es una malformación rara, que puede presentarse de forma aislada o asociarse a malformaciones cardiovasculares, como tetralogía de Fallot, transposición de grandes vasos, defectos septales y anomalías del arco aórtico. En ausencia de malformación cardiovascular, su prevalencia es de uno por cada 200.000-300.000 individuos y suele estar infradiagnosticada en la edad pediátrica. **Objetivo:** mostrar la manera de presentación de un paciente en edad pediátrica. **Caso clínico:** Paciente de un año de vida, nacida prematura 28 semanas, 780 gr, ARM, oxígeno por más de 28 días, Rop grado 3, recuperación nutricional permaneció en neonatología por 4 meses. A los 5 meses de vida se diagnostica hipertensión pulmonar severa secundaria a dbp por lo que comienza tratamiento con espirolactona y sildenafil, por falta de mejoría, comienza con bosentan y al descender hta pulmonar mediante ecocardiografía se diagnostica ventana Aorto Pulmonar, se deriva a centro de mayor complejidad para estudio y tratamiento y mediante cateterismo se realiza diagnóstico definitivo de Agenesia de arteria

pulmonar derecha. **Discusión:** La AUAP se produce como consecuencia de la involución intraútero del sexto arco aórtico, que condiciona la ausencia de la parte más proximal de la arteria pulmonar. El desarrollo pulmonar fetal y su anatomía broncovascular suelen ser normales, debido a que la parte hiliar y distal de la arteria pulmonar y sus ramas están irrigadas por un conducto arterioso persistente ipsilateral, pero sin conexión con el tronco de las arterias pulmonares. Posteriormente al nacimiento, debido al cierre de dicho conducto arterioso, se produce una disminución del flujo sanguíneo que produce una hipoplasia pulmonar y desarrollo de colaterales aortopulmonares. Los pacientes con AUAP aislada suelen estar asintomáticos, detectándose inicialmente la enfermedad como un hallazgo casual al realizar una radiografía de tórax. Otros pacientes pueden presentar distrés respiratorio con insuficiencia cardíaca, infecciones respiratorias recurrentes, limitación al ejercicio, hemoptisis y/o hipertensión pulmonar (HTP). En niños menores de un año, predominan los síntomas de distrés respiratorio (56%) asociados a HTP y desarrollo posterior de insuficiencia cardíaca. Más allá del año de edad, pueden presentar infecciones respiratorias recurrentes (23-37%) y/o hemoptisis (14-20%) por la excesiva circulación colateral aortopulmonar. En la edad adulta asocia también limitación al ejercicio (18-45%). La exploración física puede ser normal o auscultarse soplo cardíaco y/o hipoventilación con o sin ruidos patológicos en el hemitórax con hipoplasia. El diagnóstico definitivo ha de basarse en las pruebas de imagen. En la radiografía de tórax se observa, en el mismo hemitórax de la agenesia, un pulmón disminuido de tamaño con desplazamiento mediastínico ipsilateral asociado a hiperinsuflación pulmonar contralateral con posible herniación hacia el lado afecto. El diagnóstico se confirma con TC y/o resonancia magnética torácicas con contraste, y se completa con ecocardiografía. El tratamiento más aceptado actualmente en la AUAP aislada va a ser conservador en las formas asintomáticas y quirúrgicas en aquellas con sintomatología o complicaciones graves. La cirugía reparadora en 2 etapas, con implantación de stent y anastomosis quirúrgica posterior, es la técnica de elección. Algunos autores la realizan aún en casos asintomáticos, pero su uso en esos pacientes es muy controvertido, debido a las altas probabilidades de reintervención por complicaciones posquirúrgicas, como la trombosis de la anastomosis. La HTP asociada se puede tratar con fármacos antihipertensivos pulmonares y, en caso de hemoptisis se realiza embolización arterial de las colaterales. Se recurrirá a la lobectomía o

neumonectomía, siempre dependiendo de la extensión de la lesión pulmonar, en hemoptisis refractarias a la embolización o infecciones respiratorias recurrentes con complicaciones posteriores como las bronquiectasias.

**Conclusiones:** La ausencia unilateral de la arteria pulmonar es una entidad rara, pocos pacientes permanecen asintomáticos hasta la edad adulta, generalmente se diagnostica en la adolescencia. Los médicos debemos tomar en cuenta la posibilidad de UAPA en enfermos con infecciones respiratorias recurrentes, hemoptisis o hipertensión pulmonar. El diagnóstico se establece a través de la imagen. Es necesario vigilar signos tempranos de hipertensión pulmonar para su tratamiento con drogas vasodilatadoras específicas y la cirugía deberá reservarse para las formas complejas.

### **P-30. SÍNDROME DE KLIPPEL TRENAUNAY . A PROPÓSITO DE UN CASO**

**Menon Jesica, Buzeki Virginia, Castro Ercilia, Coronel Anabella, Della Maggiora Rosana, Dubny Dana, Gallo Daiana, González Mariana, Leguizamón Estefanía, Mattaini Claudia, Pelliza Mariela, Prieto Catalina, Rossi Luisa, Seambelar Gastón, Spinsant Pablo**

Hospital Municipal "Dr. Héctor Mario Cura". Olavarría. Provincia de Buenos Aires. Argentina.  
E-mail: [pediatriaolavarria@gmail.com](mailto:pediatriaolavarria@gmail.com)

**Introducción:** Síndrome de Klippel-Trénaunay trastorno neurocutáneo congénito poco frecuente, se diagnostica al momento del nacimiento y se caracteriza por malformación capilar cutánea, malformaciones venosas y linfáticas (macro/ micro quísticas) e hipertrofia de los tejidos blandos y óseos. Por lo general, suele afectar a parte de una pierna, aunque se han descrito afectación de MMSS y tronco. La principal característica al nacimiento es la presentación de mancha en vino de oporto en la piel, crecimiento excesivo de tejidos y huesos, y malformaciones venosas con o sin anomalías linfáticas, que suelen ser más notorias a mayor edad. Con 2 de estas características se hace el diagnóstico. Tratamiento paliativo, en busca de controlar los síntomas y prevenir complicaciones. **Objetivo:** Describir características clínico-neurológicas e imagenológicas, de un caso infrecuente de una paciente con Síndrome de Klippel Trenaunay. **Caso clínico:** Paciente de 8 años con Síndrome de Klippel Trenaunay, mala adherencia al tratamiento anticonvulsivo que presenta convulsión

afebril tónico - clónico generalizada, motivo por el cual se interna. Examen físico: se observa pigmentación rojo vinosa en cara, miembros inferiores y región posterior de tronco, acortamiento de miembro inferior derecho. Durante internación presenta depresión del sensorio con hemiparesia braquiofaciocrural izquierda, marcha inestable y varios episodios de desviación de la mirada y lateralización de la cabeza hacia la derecha, movimientos oro bucales masticatorios, crisis tónico-clónica generalizadas. Ceden con 2 impregnaciones de fenitoina más una dosis única de Lorazepam a 0,1 mg/kg/día. Presento recuperación parcial sensorial y motora en 72 hs. En la RMN y angioresonancia cerebral se evidencia ligero aumento del espacio subaracnoideo parieto occipital izquierdo, se interpreta telangiectasia capilar. Tratada con ácido Valproico, levetiracetan, fenitoina y ácido acetilsalicílico para prevención de Stroke Like. **Diagnóstico final:** Síndrome de Klippel Trenaunay con episodio de stroke like. Interés del caso: el Síndrome de Klippel Trenaunay es una entidad poco frecuente que se diagnostica al nacimiento, que presenta malformaciones capilares, venosas y linfáticas; hipertrofia de tejidos blandos y óseos. Requiere de un tratamiento multidisciplinario para el control de síntomas y prevención de complicaciones.

### **P-31.DISPLASIA ESQUELÉTICA. A PROPÓSITO DE UN CASO**

**Rossi Luisa, Buzeki Virginia, Castro Ercilia, Coronel Anabella, Della Maggiora Rosana, Dubny Dana, Gallo Daiana, González Mariana, Leguizamón Estefanía, Pelliza Mariela, Menon Jesica, Prieto Catalina, Seambelar Gastón**

Hospital Municipal "Dr. Héctor Cura". Olavarría, Provincia de Buenos Aires. Argentina.  
E-mail: [pediatriaolavarria@gmail.com](mailto:pediatriaolavarria@gmail.com)

**Introducción:** Las displasias esqueléticas son un grupo de más de 400 enfermedades genéticas, caracterizadas por la alteración primaria del tejido óseo y cartilaginoso. Son poco frecuentes, con una incidencia aproximada de 1/5000 nacidos vivos, siendo causa frecuente de mortalidad perinatal y discapacidad. Se agrupan en 40 categorías en función de sus características clínicas, radiológicas y moleculares. Los signos clínicos son muy variables: alteración de la marcha, fragilidad ósea, dolor crónico y baja estatura. **Objetivo:** Describir características clínicas y radiológicas de un caso poco frecuente

de un lactante con displasia esquelética, a partir de un caso del Hospital Dr. Héctor Cura, Olavarría. **Caso clínico:** Paciente de 4 meses, sexo femenino, derivado por médico de cabecera por presentar asimetría facial y por presentar riesgo social sin de controles de salud hasta el momento. Antecedentes perinatales: RNT-PAEG. Vaginal. Embarazo no controlado. Al examen físico como datos positivos se encuentra asimetría facial izquierda. Disminución de la apertura palpebral izquierda, comisura labial desplazada a la izquierda. Asimetría frontal. Fontanelas cerradas. Exámenes complementarios: hiperfosfatemia. Hipertrigliceridemia. Ensanchamiento epifisario distal del humero y fémur. Reforzamiento de las corticales. Cortical reforzada en cráneo. RNM de cerebro normal. CMV cicatriz. Resto de las serologías negativas. Se realiza el diagnóstico de displasia esquelética con alteración del metabolismo fosforocálcico. Craneosinostosis no sindrómica (plagiocefalia anterior) con braquicefalia. **Diagnóstico final:** Displasia esquelética. **Interés del caso:** Patología de baja incidencia, poco frecuente que debe sospecharse en niños de baja talla inexplicada, falta de empuje puberal, alteración de las proporciones corporales y fracturas a repetición. El diagnóstico es un campo complejo que requiere del apoyo de personal experto

### **P-32. MALFORMACIÓN VASCULAR EN CUELLO UTERINO, A PROPÓSITO DE UN CASO**

**Corrales Norma, Contreras Guevara Natalia, Badra Xiomara, Neme Maria Laura**

Hospital Privado de la Comunidad. Mar del Plata.  
Provincia de Buenos Aires . Argentina.  
E-mail: badraxiomara@gmail.com; normita0924@hotmail.com

**Introducción:** Las malformaciones arteriovenosas uterinas son causa excepcional de hemorragia uterina anormal, son sumamente raras, representan el 1 al 2% de las hemorragias genitales. Pueden ser congénitas o adquiridas, las congénitas resultan de una falla en la diferenciación vascular embriológica que da como resultado múltiples conexiones vasculares que forman ovillos de pequeñas arterias que se comunican con las venas, mientras que las adquiridas casi siempre es una sola arteria que se comunica con una vena. Los síntomas suelen ser mínimos u originar hemorragia abundante. El diagnóstico se realiza de manera escalonada con ecografía doppler la cual es el método de elección,

seguido de tomografía computarizada, resonancia magnética e histeroscopia. El tratamiento en la actualidad (embolización de arterias uterina, electrofulguración e histerectomía) se elige dependiendo de la localización, tamaño de la lesión, edad del paciente y deseo de conservar la fertilidad. **Objetivo:** Presentar caso clínico de malformación vascular en cuello uterino en niña menor de 2 años. **Caso clínico:** Paciente de 1 año y 9 meses quien presenta sangrado vaginal abundante de 6 días de evolución, el cual aparece de manera súbita sin otro síntoma asociado, niega antecedente de trauma o manipulación del canal vaginal, se interna para estudio y manejo. Se hacen laboratorios que muestran Hb 12.06 g/dl, Hto 40.9%, proteinograma normal y sedimento urinario no patológico. Se llevan a cabo ecografía ginecológica transabdominal, tomografía renal y de pelvis que se reportan sin alteraciones. El servicio de cirugía infantil realiza histeroscopia donde encuentran telangiectasia a nivel del cuello uterino con lo que proceden a realizar electrofulguración como tratamiento definitivo. Posterior a procedimiento no presenta nuevo sangrado vaginal. Se realiza ecografía ginecológica transabdominal e histeroscopia de control, las cuales se observan sin alteraciones. La paciente es dada de alta con control por cirugía infantil. **Conclusión:** Las malformaciones arteriovenosas uterinas pueden ser congénitas o adquiridas, son sumamente raras, representan el 1-2% de las hemorragias genitales. Es importante conocer la forma escalonada en la que se realiza el diagnóstico y definir el tratamiento dependiendo de la localización, tamaño de la lesión, edad del paciente y deseo de conservar la fertilidad.

### **P-33. A PROPÓSITO DE DOS CASOS DE ERITEMA MULTIFORME MAYOR**

**Gallo Daiana, Buzeki Virginia, Castro Ercilia, Coronel Anabella, Della Maggiora Rosana, Dubny Dana, González Mariana, Leguizamón Estefanía, Pelliza Mariela, Menon Jesica, Prieto Catalina, Rossi Luisa, Seambelar Gastón**

Hospital Municipal "Dr. Héctor Mario Cura". Olavarría.  
Provincia de Buenos Aires. Argentina.  
E-mail :pediatriaolavarria@gmail.com

**Introducción:** El Eritema Multiforme es una entidad aguda, de piel y mucosas poco frecuente, mediada por hipersensibilidad, caracterizada por erupciones en piel en forma de diana/escarapela, constituidas por zonas

concéntricas de diferente coloración, y lesiones eritemato maculo papulares vesiculo purpuricas y afectación de mucosas. La enfermedad puede ser causada por infecciones virales, bacterianas, fúngicas, protozoos, pero son producidas principalmente por virus: herpes simple (HSV) y bacterias: *Mycoplasma pneumoniae*. También puede desencadenarse por ingestión de drogas, siendo las más frecuentes las sulfonamidas y las penicilinas. Hay diferentes presentaciones clínicas que abarcan desde formas leves a graves (eritema multiforme menor, mayor, síndrome de Stevens-Johnson y necrosis epidérmica necrótica). **Objetivos:** Descripción de la evolución clínica, diagnóstico y tratamiento de dos casos de Eritema Multiforme Mayor poco frecuentes. **Caso 1:** Paciente masculino de 12 años, que presenta lesiones en piel eritemato-maculo-papular (EMP)- vesícula purpúrica en miembros inferiores, plantas y palmas. Además presenta afección de mucosas en fauces y zona genital, adenopatías submaxilares bilaterales. Se trató con Dexametasona 0.6 mg/kg/día EV cada 8 hs. por 4 días, Aciclovir 60 mg /kg/día por 7 días (2 vía oral y 5 endovenoso). **Caso 2:** Paciente masculino de 6 años de edad, con exantema EMP vesículo purpúrico, lesiones escoriadas –costrosas en codos, palmas, pies y rodillas confluentes de 5 días de evolución. Con afección de mucosa oftálmica, oral y genital. Fiebre de 7 días de evolución, malestar general. Medicado con Aciclovir 7 días, Tobramicina/Ganciclovir /Eritromicina oftálmicos 10 días, Ampicilina y TMS 5 días. Ambos casos fueron interpretados como Eritema multiforme mayor con analítica positiva para Herpes Simple. **Diagnóstico final:** Eritema multiforme mayor. **Conclusiones:** El eritema multiforme es una entidad poco frecuente y que puede recurrir ante una activación herpética. Por lo cual hay que tratar a los pacientes cada vez que se reactiva para evitar que se llegue a desencadenar la patología con sus diferentes variantes clínicas.

**P-34. SÍNDROME MULTISISTÉMICO INFLAMATORIO POSTCOVID A PROPÓSITO DE 2 CASOS**  
**Coronel Anabella, Rossi Luisa, Buzeki Virginia, Castro Ercilia, Della Maggiora Rosana, Dubny Dana, Gallo Daiana, González Mariana, Leguizamón Estefanía, Pelliza Mariela, Menon Jesica, Prieto Catalina, Seambelar Gastón**

Hospital Municipal “Dr. Héctor Mario Cura”. Olavarría. Provincia de Buenos Aires. Argentina.

E-mail: [pediatriaolavarria@gmail.com](mailto:pediatriaolavarria@gmail.com)

**Introducción:** A la fecha se reportan 11 millones de casos de COVID 19 en pediátricos, generalmente leves, y pocas situaciones graves por Síndrome Inflamatorio Multisistémico (SIMS) con características similares a enfermedad de Kawasaki y Shock Tóxico. Se cree es por una desregulación inmune con producción exagerada de citoquinas proinflamatorias (1 y 6). Suelen presentar como antecedentes síntomas leves o contacto estrecho con casos confirmados. Mediana de aparición del SIMS: 45 días. Síntomas: fiebre persistente, dolor abdominal, diarrea/vómitos, rash, inyección conjuntival, afectación mucosa, cefalea, síntomas respiratorios, linfadenopatías, edemas sacros y odinofagia; el 50% presenta descompensación hemodinámica y 9% compromiso neurológico. Además, afección cardiaca con disfunción ventricular, aumento de troponinas, arritmias y dilatación de arterias coronarias. Tratamiento: GG IV a 2 g/kg y AAS 3-5 mg /kg + corticosteroide VO 2-10 mg/k/d, para lograr efecto antiinflamatorio. **Objetivo:** Reconocer tempranamente el SIMS para manejo adecuado y prevención de complicaciones, teniendo en cuenta situación actual epidemiológica en la ciudad de Olavarría, año 2020. **Descripción de Caso:** Caso 1: Paciente de 8 años que se interna por Sme Febril de 5 días más dolor abdominal cólico, diarrea, tortícolis izquierda y adenopatía en cadena ganglionar homolateral, padres positivos para COVID 19 (5 semanas previas). **Examen físico:** compensado hemodinamicamente, febril, taquicárdico, taquipneico, fauces congestivas, lengua saburral. Recibió previamente ATB por faringoamigdalitis pultácea con exantema eritemato-macular polimorfo a predominio toracoabdominal y MMII. **Ecocardiograma:** Miocarditis, confirma el diagnóstico de SIMS Postcovid con IgG positiva. Caso 2: Paciente de 9 m, se interna por Sme febril de 3 días, lengua aframbuesada, inyección conjuntival, exantema tipo megaloeitema y enantema faucial con mucosas semi húmedas, con antecedente de aislamiento por sospecha de Covid en conviviente. IgG para covid Negativo. **Ecocardiograma:** miopericarditis, derrame pericárdico y dilatación de arterias coronarias. **Tratamiento de ambos:** GammaglobulinaG 2 gr/kg asociado a AAS dosis antiinflamatoria + corticoterapia. Con buena respuesta clínica. **Conclusión:** Enfatizamos que SARS-COV-2 en pediátricos presenta baja morbimortalidad pero debemos fortalecer la sospecha clínica de SIMS.



**P-35. EVOLUCIÓN DE LA LACTANCIA MATERNA EXCLUSIVA AL MES DE VIDA: FACTORES ASOCIADOS CON SU INICIO Y SU ABANDONO EN RECIÉN NACIDOS HOSPITALIZADOS EN EL HOSPITAL "DR LUCIO MOLAS" (OCTUBRE- NOVIEMBRE 2019). SANTA ROSA. LA PAMPA  
Aurnague, Estefanía**

Residencia de Neonatología del Hospital "Dr. Lucio Molas". Santa Rosa. La Pampa. Argentina.  
E-mail: estefi\_aurna@hotmail.com

**Introducción:** La leche humana es uno de los alimentos con más nutrientes y beneficios para el correcto crecimiento de un niño. La OMS y UNICEF aconsejan alimentar al recién nacido con leche materna exclusiva durante los primeros 6 meses de vida, y hasta los dos años o más. La sensación de hipogalactia es una causa repetidamente referenciada de abandono de LME, aunque sólo en el 5% de los casos se puede hablar de hipogalactia real. Se le atribuye un abandono más tardío a la incorporación a la vida laboral. **Objetivos:** Describir las razones de inicio y abandono de LM, analizar las variables sociodemográficas maternas y antecedentes del recién nacido, evaluar las intervenciones prenatales y postnatales del personal de salud para promover la LM y la opinión de las madres sobre la LM. **Población:** Pacientes recién nacidos de términos que nacieron o fueron internados durante la primera semana de vida en la Sala de Neonatología del Hospital Dr. Lucio Molas. **Materiales y Métodos:** Estudio descriptivo, retrospectivo, a través de una encuesta semicerrada y codificada diseñada sobre la encuesta de lactancia materna de la Sociedad Argentina de Pediatría (SAP). Se encuestaron a los adultos que acompañaron a los menores citados en consultorio. Finalmente se revisaron las historias clínicas de los recién nacidos. **Resultados:** La edad del 50% de las madres fue de entre 21 y 30 años. El 78% se encontraban en unión de hecho al momento del nacimiento. El 53,6% era ama de casa. El 96% de las madres tenía deseos de amamantar durante el embarazo. El 64% de las madres recibió algún tipo de información sobre LM en el embarazo, 82% en la internación. Un 60% de las madres no recordaba si su bebé había sido puesto en el PM dentro de la primera hora de vida, 25% recordaba que había sido dentro de ese tiempo. El 82% mantenía la LME al momento de la encuesta, un 5% estuvo menos de un mes. El 64% de los bebés no presentó dificultades para lograr la LME, el 18% requirió de complemento por no aumentar de

peso. El 68% de las madres no tuvo algún obstáculo para lograr la LME, un 13% no tuvo suficiente leche o le dolían los pezones, se lastimaron o tuvo mastitis. En el entorno, un 84% no presentó dificultades. **Conclusiones:** El 82% de los bebés encuestados mantuvo la LME al mes de vida. Corresponde a los gestores sanitarios proporcionar recursos y programas de información para evitar destetes precoces por causas evitables.

**P-36. MIOSITIS OSIFICANTE. PRESENTACIÓN DE UN CASO  
Costa Echegaray Melisa**

Residencia de Pediatría. Hospital "Dr. Lucio Molas". Santa Rosa. La Pampa. Argentina.  
E-mail: melcostaechegaray@gmail.com

**Introducción:** La miositis osificante es el proceso de formación de hueso laminar maduro en tejidos blandos. Si bien su patogenia es desconocida, requiere de agentes inductores, un ambiente permisivo y células osteoprogenitoras. **Objetivos:** Dar a conocer una patología poco frecuente, para facilitar el diagnóstico oportuno. **Caso clínico:** Paciente de 12 años, sin antecedentes patológicos, es derivada por cuadro de dolor abdominal, focalizado en fosa iliaca izquierda y región inguinal, que irradiaba a miembro inferior. Iniciado 2 meses atrás posterior a esfuerzos durante actividad física, haciéndose permanente en los últimos 15 días y aumentando intensidad de manera progresiva, sin responder a tratamiento analgésico. Se observaba impotencia funcional de cadera izquierda, con limitación a la flexión, a la rotación externa e interna. Imposibilidad para la bipedestación, presentando dolor en reposo y a la movilización pasiva y activa. A la palpación, tumoración difusa en región inguinal compatible con edema muscular. Se realizó TAC, observándose al inicio calcificaciones aisladas en región muscular anterior al acetábulo. Se completaron imágenes con RMN donde presentaba gran edema en zona muscular anterior, en cercanías de musculo psoas y flexores de cadera, sospechándose diagnóstico de Miositis Osificante en estadio inicial, post traumática. Se realizaron imágenes para control evolutivo, visualizándose la lesión con aumento de osificación, con el llamado Fenómeno de Zona característico. Por antecedentes, clínica y patrón típico en imágenes se acordó tratamiento conservador, evaluando la posibilidad de exéresis y toma de muestra para biopsia según evolución. El manejo de la paciente

se llevó a cabo de manera interdisciplinaria junto con el Servicio de Traumatología, Servicio de Telemedicina con Traumatología infantil y equipo de Rehabilitación y fisioterapia. Se indicó reposo y analgesia. Evoluciono con buena respuesta y mejoría de la clínica, pudiéndose descender gradualmente analgesia. Realizó rehabilitación recuperando movilidad de la articulación, sin dolor ni limitación. **Conclusiones:** La miositis osificante puede presentarse luego de una injuria severa o posterior a pequeños microtraumatismos repetitivos. Su diagnóstico puede confundirse con patología maligna o infecciosa, como absceso u osteomielitis. La exéresis de la lesión puede no ser necesaria en niños.

# Índice de Autores

Abrego Diego	72	Echegoyen Maria de los Angeles	82, 83, 83
Acosta Marianela	87	Enriquez Pierina	81, 82, 83, 83
Aguada Estela E	84	Espada Karina	73, 85
Alda Ernesto	86, 86	Espinola Camilo	73
Amela Ambrogetti Alan Roy	77	Feldman Juan	81
Arriazu M. Cristina	75	Figueiredo Nereida	73, 81, 85
Atela Lourdes	80, 80	Fittipaldi Agustina	84
Aurnague Estefanía	91	Forgue María Florencia	71
Badra Xiomara	75, 76, 76, 77, 89	Fortunato Lucia	78
Baldini Juan	81	Gallo Daiana	88, 88, 89, 90
Barrionuevo Laura	86	Ganim Nazareth	72, 75
Barrios Romina	79	Garat Cesar	71, 81, 82, 83, 83
Bocón Nadia	81, 85	García Collar Lucia	81
Bodega Agustina	73	Gariboldi Guillermina	81, 82, 83, 83
Bravi Mariño Tomás	71, 72	Girodo Josefina	85
Buffone Ignacio	79, 79	González Baschiera Teresa	84
Burstein Daniel	73	González Mariana	88, 88, 89, 90
Bustamante Gisela Itatí	78	Guerrero Nancy	85
Buzeki Virginia	88, 88, 89, 90	Houriet Magali	80
Carletti Diego	84	Kaltenbach Brenda	82, 83
Castro Ercilia	88, 88, 89, 90	Lambert Romina	71, 82, 83
Contreras Guevara Natalia	76, 77, 89	Lataza Evangelina	76
Coronel Anabella	88, 88, 89, 90	Leguizamón Estefania	88, 88, 89, 90
Corrales Norma	89	Lucha Andrea Natalia	73, 84
Corrales Zuñiga Norma	77	Macchi Pablo	81
Costa Echegaray Melisa	75, 91	Mariño Andrea	71, 71, 72
Couste Néstor	78	Marlia Ruben	84
Covas María del Carmen	86	Mastropierro Ileana	73, 81, 85
D'Onofrio Camilo	76	Mattaini Claudia	88
Dachowker Roxana	84	Mauvecin Mariano	81, 82, 83, 83
De Petri Maria Inés	84	Mazeris Carina Paula.	73
Del Greco Lautaro	74	Menon Jesica	88, 88, 89, 90
Della Maggiora Rosana	88, 88, 89, 90	Miraglia Laura	81
Diaz Argüello Claudia	81, 82, 83, 83	Monópoli María José	79, 79
Dileo Roxana	71	Montero Jorge	76
Diomedi Lucía	80	Mores Sofia	81, 85
Distéfano Ciucci Nadia	86, 86	Neme María Laura	75, 76, 76, 77, 89
Dubny Dana	88, 88, 89, 90	Orellano Brenda	80
Durán Gisela	86, 86	Ortigosa Estefania	81, 85
Echegoyen Maria	81		

Oviedo Crosta Maria Belén	86, 86
Panis Karina	71
Pelliza Mariela	88, 88, 89, 90
Pereyra Agustin	82, 83, 83
Pereyra Agustin	81
Polliotto Sergio	72
Prieto Catalina	88, 88, 89, 90
Quintana Daniel	86
Rausemberg Gabriela	81, 82, 83
Reig María Ernestina	79, 79
Reina Celeste	80
Riveros Cyntia	80
Rodriguez Eyras Josefina	73, 85
Rodriguez Rucci Rocio	72, 75, 76
Rossi Luisa	88, 88, 89, 90
Seambelar Gaston	88, 88, 89, 90
Seisdodos Viviana	71, 71, 72
Sepero Genaro	76
Spinsant Pablo	88
Teplitz Eduardo	81, 82, 83, 83
Tonetto Ivana	81, 83
Tonn Federico	72
Veñy Soledad	80, 80
Vulcano Silvia	73
Wagner Ana	78
Zubigaray Mercedes	85

# REVISTA DE LA ASOCIACIÓN MÉDICA DE BAHÍA BLANCA

Secretaría y Redacción: Asociación Médica de Bahía Blanca - Castelli 213 (B8000AIE)-Bahía Blanca  
prensa@ambb.com.ar - <https://www.revistacientica.org.ar>

## NORMAS DE PUBLICACIÓN

Revista de la AMBB, es el órgano oficial de difusión de la Asociación Médica de Bahía Blanca.

En ella se invita a publicar a todos sus asociados y a profesionales de ramas cercanas a la medicina. Es una publicación trimestral que acepta trabajos inéditos. De no ser así, los autores deberán contar con el consentimiento de los directores de ambas revistas. El director a cargo de la segunda revista deberá tener un ejemplar de la primera publicación. El Comité Editor se reserva el derecho de juzgar los trabajos y remitirlos a árbitros anónimos e imparciales designados para cada caso, así como de efectuar correcciones literarias o de estilo.

### Normas Generales de Publicación:

Las indicaciones para la preparación de los manuscritos se han adecuado a los requerimientos establecidos por el International Committee of medical Journal Editors (N Engl J Med 1997; 336:309-15). Los manuscritos serán escritos en español, a doble espacio, en páginas sucesivamente numeradas, en el ángulo superior derecho, tipo UNE A4 (210x297 mm).

Serán subidos a la Plataforma OJS de la Revista Científica, ver política de publicación en <https://www.ambb.org.ar/ojs/index.php/RCAMBB/about/editorialPolicies#focusAndScope>

**Ética.** Cuando se describan los métodos efectuados sobre pacientes indicar que todos los procedimientos siguen las pautas éticas de la Declaración de Helsinki de la Asociación Médica Mundial (1975). Principios Éticos para las Investigaciones Médicas en seres humanos, 52<sup>o</sup> Asamblea General de Edimburgo. Año 2000.

**Protección de la privacidad del paciente.** Los pacientes tienen derecho a la privacidad y no podrá ser infringida. Los autores deberán incluir el consentimiento escrito de pacientes o familiares. En su defecto incluirán por escrito que este requerimiento se ha cumplido. Toda información que identifique al paciente (nombres, iniciales, información escrita, fotografías, imágenes) no deberá ser publicada a menos que dicha información sea esencial para el trabajo científico.

Informar por escrito el consentimiento de todos los autores sobre el contenido del manuscrito. Informar los datos del autor responsable de la revisión y aprobación final del manuscrito (nombre, dirección, teléfono).

Cuando se trate de estudios multicéntricos, los participantes deberán figurar como autores debajo del título o bien al pie de página. Cuando no respondan a ese criterio, serán mencionados en «Agradecimientos». Cuando se describan los métodos efectuados sobre pacientes, deberá precisarse que ello fue posibilitado por el consentimiento informado de aquellos. Las tablas serán numeradas, en caracteres romanos, tituladas y en hoja aparte. Las figuras serán presentadas en blanco y negro (dibujos o fotografías). Serán numeradas en caracteres arábigos, al dorso y con una leyenda explicativa, en hoja aparte. La bibliografía correspondiente a todo tipo de sección será presentada en hoja aparte. Las citas serán numeradas por orden de aparición en el texto e incluirán todos los autores, cuando sean seis o menos; si fueran más, el tercero será seguido de *et al.* Los títulos de las revistas serán abreviados según el estilo del *Index Medicus*, para lo cual se puede consultar la *list of Journals Indexed*, o a través de internet: <http://www.nlm.nih.gov>.

Se deberán adaptar las referencias a los publicado en los requisitos de uniformidad (N Engl J Med 1997;336:309-15). A su debido tiempo, se enviarán a los autores las pruebas de imprenta para su corrección. Éstas deberán revisarse con premura y ser devueltas al Editor. Toda demora obligará a postergar la publicación del trabajo presentado.

Trabajos aceptables para su publicación:

Artículos originales: deben incluir :

- a) Resumen en el idioma del texto y en inglés, con no más de 250 palabras, sin tablas ni figuras; en la misma página, se anotarán 3-6 palabras clave;
- b) Introducción que incluya antecedentes y propósito del trabajo;
- c) Materiales y métodos, con suficiente información como para reproducir los experimentos u observaciones;
- d) Resultados, expresados sucintamente y sin repetir los detalles en tablas y figuras, y viceversa. Las imágenes deberán ser enviadas en formato TIF, GIF o PNG (blanco y negro) con una resolución de 600 dpi o superior;
- e) Discusión, la que debe comentar los resultados y no, recapitularlos;
- f) Bibliografía.

Adelantos en medicina y artículos especiales: tratarán temas cuya actualización resulta pertinente y deberán fundamentarse en una actualizada revisión bibliográfica.

Comunicaciones breves: corresponden a resultados preliminares, que por su interés merecen difusión temprana. No podrán exceder ocho páginas. Se prescindirá de las subdivisiones, aunque manteniendo la secuencia habitual, con hasta quince referencias y no más de dos tablas o figuras.

Casística: formada por introducción, caso clínico y discusión, en un manuscrito que no exceda las ocho páginas y dos tablas y figuras, con no más de quince referencias.

Ateneos de Casos Clínicos de Actualización continua: formada por introducción, descripción del caso clínico, discusión y conclusiones.

Imágenes de medicina: no necesariamente excepcionales, pero sí ilustrativas y acompañadas de una leyenda explicativa. No deberán exceder, en su conjunto, la superficie de la página impresa.

Editoriales: están a cargo del Editor responsable, del Comité de Redacción o bien de profesionales invitados especialmente.

Cartas al Editor: son comentarios respecto de artículos aparecidos en la revista. No excederán las tres páginas y pueden incluir una tabla o figura, y hasta seis referencias.





**100**  
1921 2021  
**Aniversario**  
Asociación Médica de  
Bahía Blanca

# Premio Centenario de la Asociación Médica de Bahía Blanca

## **Al mejor trabajo científico original e inédito.**

Los Trabajos de Investigación que se presenten al PREMIO CENTENARIO deberán ser desarrollados en el territorio de la República Argentina, abordar las temáticas: Investigación biomédica traslacional, epidemiológica y social relacionada con todas las ramas o especialidades de las ciencias de la salud.

**Inscripción Online:** <https://www.ambb.org.ar/cientifico/premio-centenario/inscripcion>

**Cierre de inscripción:** 1 de Octubre de 2021

PRIMER Premio consistirá en: Inscripción para dos autores en un Congreso Internacional y el pasaje ida y vuelta para asistir al mismo, más un Diploma.

1ª Mención de Honor de la AMBB: Inscripción para dos autores en un Congreso Nacional y el pasaje ida y vuelta, más un Diploma.

2ª Mención de Honor de la AMBB: Medalla y Diploma.

Los trabajos serán publicados en la edición Centenario de la Revista Científica de la AMBB.

**Reglamento:** <https://www.ambb.org.ar/cientifico/premio-centenario/reglamento>